Le Cancer Thyroidien Papillaire Familial (FNMTC): études cliniques et génétiques chez 8 familles.

P1-011

Dr Hernan VALDES SOCIN[a], Dr Adrian DALY[a], Dr Cristina BURLACU[a], Dr Marcela CHAVEZ[b], Dr Emilie CASTERMANS[c], Dr Vinciane DIDEBERG[c], Dr Etienne HAMOIR[d], Dr Carmen BISOGNI[e], Dr Daniela BETEA[a], Pr Vincent BOURS[c], Pr Albert BECKERS[a].

[a] Endocrinologie. CHU de Liège., [b] Recherche Translationnelle. CHU de Liège, [c] Génétique. CHU de Liège. BELGIQUE

Introduction: Les FNMTC se différencient d'autres syndromes de prédisposition aux tumeurs endocriniennes (voir table 1) car elles incluent uniquement deux ou plusieurs tumeurs thyroïdiennes au sein d'une même famille. Une trentaine de familles ont été étudiées jusqu'à présent, incluant des formes papillaires avec (Ch19p13.2) ou sans oxyphilie (Ch2q21), en association avec un goitre multinodulaire (14q32), ou avec un cancer rénal (Ch1q21) (voir table 2).

Table 1 | Hereditary tumor syndromes associated with thyroid cancer.

Disease	Histological type	Gene mutation	Location	Incidence of thyroid cancer	Pathological variant of PTC
FAP and Gardner syndrome	PTC	APC tumor suppressor gene	5q21	2–12%	Cribriform-morular classical variant
Cowden syndrome	FTC, PTC, C-cell hyperplasia	PTEN tumor suppressor gene	10q23.2	>10%	
Carney complex	FTC, PTC	PRKAR1-x	2p16 17q22–24	60 and 4%	
Werner syndrome	FTC, PTC, ATC	WRN gene	8p11–p12	18%	

PTC, papillary thyroid cancer; FAP, familial adenomatous polyposis; APC, adenomatous polyposis coli; FTC, follicular thyroid cancer; PTEN, phosphatase and tensin; PRKAR1-x protein kinase A regulatory subunit type 1-alpha; ATC, anaplastic thyroid cancer; WRN, Werner.

Matériels, Méthodes et Résultats : Nous disposons des données cliniques et génétiques issues de 8 familles liégeoises avec FNMTC. Aucune des familles n'a un phénotype suggérant les syndromes de Garner, Cowden, Werner ou de Carney. Une famille présente 5 cas avec un cancer papillaire opéré, dans un contexte de goitre et thyroïdite (la mère et ses 4 filles). Les 7 autres familles incluent au moins deux cas avec un cancer thyroïdien, dans un contexte de goitre nodulaire. Dans les trois familles avec deux générations (parents-enfants), les enfants sont diagnostiqués plus tôt (36 vs 58 ans en moyenne). Au total, 20 patients ont été opérés d'un cancer thyroïdien (17F/3H). L'anatomopathologie retrouve majoritairement des cancers papillaires (13 micro/7 macro) sans oxyphilie. Trois microcancers sont multifocaux. Une première étude par CGH (comparative genomic hybridation) dans les leucocytes des patients de la plus grande famille n'a pas identifié de perte ou de gain de gènes FNMTC spécifiques. Le séquençage de l'exome sur ADN germinal est en cours dans les 2 plus grandes **familles.**

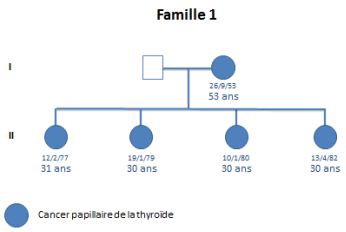

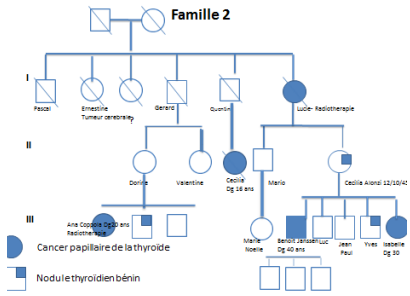

Table 2 | Familial tumor syndrome characterized by a predominance of non-medullary thyroid carcinoma.

Tumor type	Inheritance	Chromosomal loci	Candidate genes
PTC associated with PRN	Unknown	1q21	Unknown
Familial MNG with PTC	Autosomal dominant	14q	Unknown
Familial PTC	Unknown	2q21	Unknown
Familial TCO and without oxyphilia	Autosomal dominant	19p13.2	Unknown/ TCO/T1MM44

PRN, papillary renal cell neoplasia; PTC, papillary thyroid cancer; MNG, multinodular goiter; TCO, thyroid carcinoma with oxyphilia.

Conclusions : Bien que rares, ces familles représentent une possibilité exceptionnelle d' approfondir notre compréhension sur la tumorigénèse des néoplasies thyroïdiennes. L' identification de gènes candidats participant à leur développement pourra servir également comme cible thérapeutique.

Référence Son & Nose. Familial follicular cell derived thyroid carcinoma. *Frontiers in Endocrinology 2012*