

Performances de la cytoponction à l'aiguille fine du nodule thyroïdien

M.M. Benghani^a, I. Maharrar^a, A. Messai^a, B. Ould-Gacem^a, I. Houalef^a, M. Belkorissat^b, F.Z. Aït Yahia^a,
H. Sallemine^a, Z. El-Ghazi^c, K. Faraoun-Allal^a, T. Benkhelifa^a, Z. Benzian^a, F. Mohammedia^a

a: Service d'endocrinologie diabétologie, Centre Hospitalo-Universitaire d'Oran, Oran ; b: Service d'épidémiologie. Etablissement Hospitalier Spécialisé en pédiatrie Canastel, Oran ;
c: Service d'anatomie et de cytologie pathologiques. Etablissement Hospitalier Spécialisé en pédiatrie Canastel, Oran

Introduction/objectifs

Comme dans la plupart des maladies, la décision thérapeutique dans la pathologie nodulaire thyroïdienne repose sur un faisceau d'arguments cliniques, biologiques et morphologiques. Cependant, il est indéniable que, le plus souvent, c'est le résultat de la cytoponction à l'aiguille fine qui joue un rôle prépondérant. L'objectif principal de notre travail est d'évaluer la fiabilité diagnostique de la cytoponction à l'aiguille fine des nodules thyroïdiens par la comparaison de ses résultats à ceux de l'étude histologique post opératoire.

Patients et méthode

Etude rétrospective descriptive sur dossiers de patients thyroïdectomisés suivis au sein de notre service entre janvier 1987 et décembre 2013. Les critères d'inclusion étaient la présence d'au moins une formation nodulaire ayant été réséquée au cours d'une thyroïdectomie avec résultats documentés des examens cytoponction préopératoire et histologique post opératoire. Les nodules à cytologie non représentative ont été exclus de l'étude de même que les situations où l'étude histologique portait sur une portion autre que celle cytoponctionnée (en cas de thyroïdectomie partielle). Les paramètres évalués sont : l'âge moyen au diagnostic, sexe, origine, antécédents familiaux et personnels, données cliniques, morphologiques, de laboratoire ainsi que les résultats de la cytoponction en préopératoire et de l'histologie en post opératoire. Les données de ces deux derniers examens ont été confrontées pour définir leur taux de concordance, la proportion des cancers, les faux positifs et faux négatifs, la sensibilité et la spécificité de la cytoponction. Le traitement des données s'est effectué par le logiciel SPSS version 17.

Résultats

Nous avons étudié **134** observations de patients thyroïdectomisés - dont seulement un cas de sexe masculin - qui présentaient au moins une formation nodulaire du corps thyroïde, solitaire (43,2% des cas) ou dominante au sein d'une multiplicité nodulaire (56,8%). L'âge moyen au diagnostic est de **43,5** ans. Les âges extrêmes représentent 10% des cas (<16ans ou ≥ 65ans). 28,4% des cas sont originaires d'une zone d'endémie goitreuse et 12% y demeurent. Un antécédent familial de thyropathie est retrouvé dans 38% des cas (dont un seul cas de cancer thyroïdien) sans aucune notion de cancer médullaire, ni de néoplasie endocrinienne multiple, maladie génétique (Cowden, Carney) ou d'irradiation cervicale pendant l'enfance.

Résultats 2

Caractéristiques des nodules :

A la palpation, les nodules siégeaient électivement en basilobaire (28%) ensuite en totolobaire et en médiolobaire (26% chacun), et mesuraient en moyenne 23mm. La consistance était ferme dans deux tiers des cas et les signes compressifs présents dans 14% des cas. Trois quarts des patients étaient en euthyroïdie et les anticorps anti thyroperoxydase étaient positifs dans 24 % des cas (Tableau1). Le siège échographique électif était également basilobaire (30,5%) puis médiolobaire (26%) et totolobaire (23,5%), plus rarement isthmique et apical. Un tiers des nodules était hypoéchogène. Le halo périphérique était absent ou incomplet dans trois quarts des cas et l'échostructure hétérogène dans 61% des nodules (tableau 2).

Tableau 1: Statut sécrétoire

Fonction thyroïdienne	Hypothyroïdie : 10% Euthyroïdie : 76% Hyperthyroïdie : 14%
TSH(μUI/ml)	3,19 ± 10,71
AC Anti TPO+	24%
AC Anti TG	14,6%

Tableau 2: Signes échographiques

Halo incomplet/absent	74%
Hétérogénéité	61%
Microcalcifications	21%
Adénopathies	14%
Nécrose	12%
Mal limité	8,6%

Tableau 3: Cytoponction

Bénigne	94
Lésion folliculaire de signification indéterminée	7
Tumeur folliculaire	4
Lésion suspecte de malignité	23
Maligne	6

Tableau 4: Echogénéicité

Échogénéicité	Nodule Bénin	Nodule Malin
Anéchogène	17	00
Hypoéchogène	42	03 (07%)
Isoéchogène	18	02 (10%)
Hyperéchogène	10	03 (30%)
Mixte	06	05 (45%)

P<0,05

Résultats 3

Les résultats de la cytoponction selon la classification de Bethesda figurent dans le tableau 3. Cependant, nous avons divisé notre série en 2 groupes: celui à cytoponction dite *non suspecte*, et qui comptait 95 cas, de celui à cytoponction dite *suspecte* avec 39 cas. L'étude anatomopathologique post opératoire a mis en évidence 15 nodules cancéreux (soit 11,2% avec 9 cancers papillaires, 5 cancers vésiculaires et un cancer médullaire, figure 1) La confrontation des résultats de cytoponction et de l'histologie retrouve un taux de concordance de 67,1%. Il y avait 34 faux positifs et 10 faux négatifs.

La **sensibilité** de la cytoponction est de **33,3%** et la **spécificité** de **71,4%**, avec une valeur prédictive positive de 17,8% et une valeur prédictive négative de 88,4%. La différence de proportions des données démographiques, anamnestiques, cliniques, biologiques et échographiques entre le groupe de patients porteurs de lésions bénignes à l'anat-path et celui des patients chez qui l'anat-path était maligne n'était pas significative en dehors de l'échogénéicité plaidant pour le caractère rassurant de l'anéchogénéicité contre le caractère péjoratif de l'aspect mixte (tableau 4).

Discussion

L'âge moyen dans notre série se situe dans la fourchette de ceux rapportés par la plupart des études (35-59 ans). Par contre le sex-ratio (133 femmes/1homme) est très éloigné des chiffres habituels (5-24/1) car il s'agit dans notre cas d'une série de 134 dossiers exploitables sélectionnés sur un nombre de 1255 observations où le sex-ratio est de l'ordre de 12 femmes /1 homme.. La fréquence des cancers dans notre étude est compatible avec celles des séries chirurgicales(3 à 20%). [1] Concernant les performances de la cytoponction: la sensibilité va de 61% jusqu'à 99 % et la sensibilité de 55% à 99% dans la littérature (tableau 5). Gharib et Goellner (Etats-Unis) parlent d'une sensibilité de 65 à 99 % et d'une spécificité de 72 à 100 % [2]. Bettayeb-Meziani et al (Algérie) rapportent une sensibilité de 69% [6].

Les performances de la cytoponction à l'aiguille fine dépendent de la qualité du prélèvement, de son caractère échoguidé ou non -particulièrement dans les nodules mixtes où elle doit intéresser la portion charnue, des techniques de traitement et de lecture.

Figure 1: Diagnostics anatomopathologiques

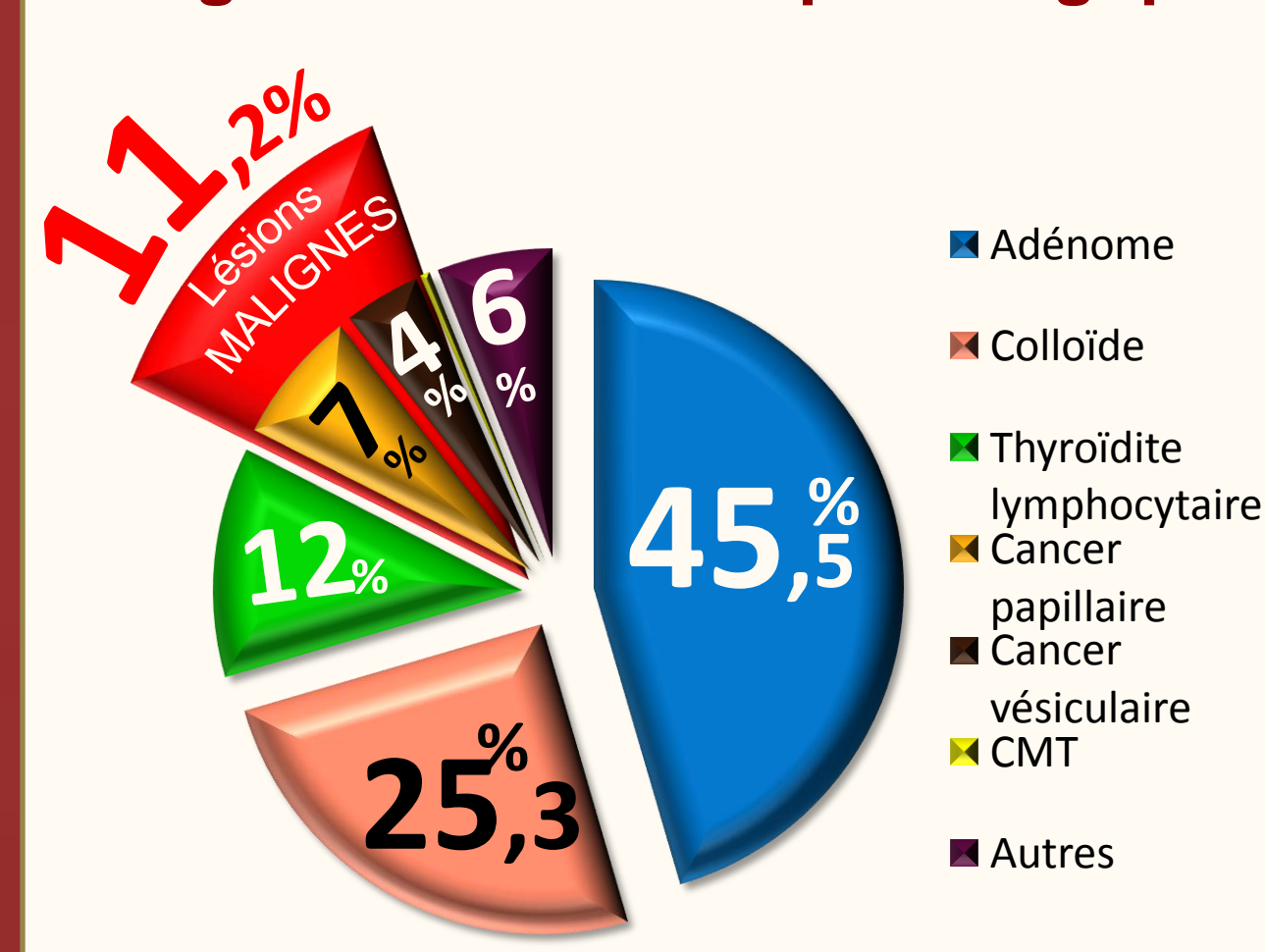


Tableau 5: Données de la littérature sur les performances de la cytoponction

	Sensibilité	Spécificité
Ach & al. (TUNISIE)	66,6%	92,6%
EA Sinna & Ezzat (EGYPTE)	92,8%	94,2%
Cochand & al. (FRANCE)	95-99%	55-75%
Cap J & al (Rep. TCHEQUE)	86%	74%
Edwin Supit & al (PUERTO RICO)	93%	96%
Musani & al (PAKISTAN)	61,53%	98,9%

Conclusion

Les performances de la cytoponction dans notre série se situent bien au-dessous de celles reconnues dans la littérature et du minimum requis pour un examen diagnostique jouant un rôle aussi central dans notre décision thérapeutique. Ceci suggère qu'il est primordial de standardiser les techniques de ponction (notamment écho-guidée), de traitement des prélèvements, de lecture, ne pas hésiter à répéter les examens, et de toujours confronter les résultats aux autres données cliniques.

Références

- Wémeau & al. Recommandations de la SFE pour la prise en charge des nodules thyroïdiens. Presse Med 2011 ; 40: 793-826
- Gharib & Goellner. Fine-needle aspiration biopsy of the thyroid: an appraisal. Ann Intern Med. 1993 Feb 15;118(4):282-9.
- G. Bellannée, H. Trouette, A. De Mascarel. Prise en charge pratique et diagnostique des prélèvements thyroïdiens: cytoponctions, extemporanés, pièces opératoires. EPU Thyroïde. Alger, mai 2009.
- Lin JD & al. Thyroid cancer in the thyroid nodules evaluation by US and FNA
- Cap J & al. Sensitivity and specificity of the FNAB of the thyroid
- N. Bettayeb-Meziani & al. Intérêt et limites de la cytoponction des nodules thyroïdiens. Thyroïde/Annales d'endocrinologie 72 (2011) 375-401. P119

- Sinna & Ezzat. Diagnostic accuracy of fine needle aspiration cytology in thyroid lesions.
- Uzma Bukhari, Saleem Sadiq. Histopathological Audit of Goiter: A Study of 998 Thyroid Lesions
- Salama SL & al. Histopathological pattern of Thyroid Lesions in Western Region of Saudi Arabia. 40(6): 580-586., 2009
- Ach & al. Les goitres multinodulaires. A propos de 128 cas. Congrès de la SFE Reims 2004. Vol 65, N° 04, 2004. P067.
- B. Cochand & al. Tumeurs de la thyroïde: corrélations cytologiques et histologiques; apport des nouvelles technologies. EMC-Oto-rhino-laryngologie 1 (2004) 113-125
- J.-L. Wémeau. Nodule thyroïdien. Traité d'endocrinologie. Flammarion 2007.
- Edwin Kaplan & al. Surgery of the thyroid gland. Thyroid disease manager.mht