

## INTRODUCTION

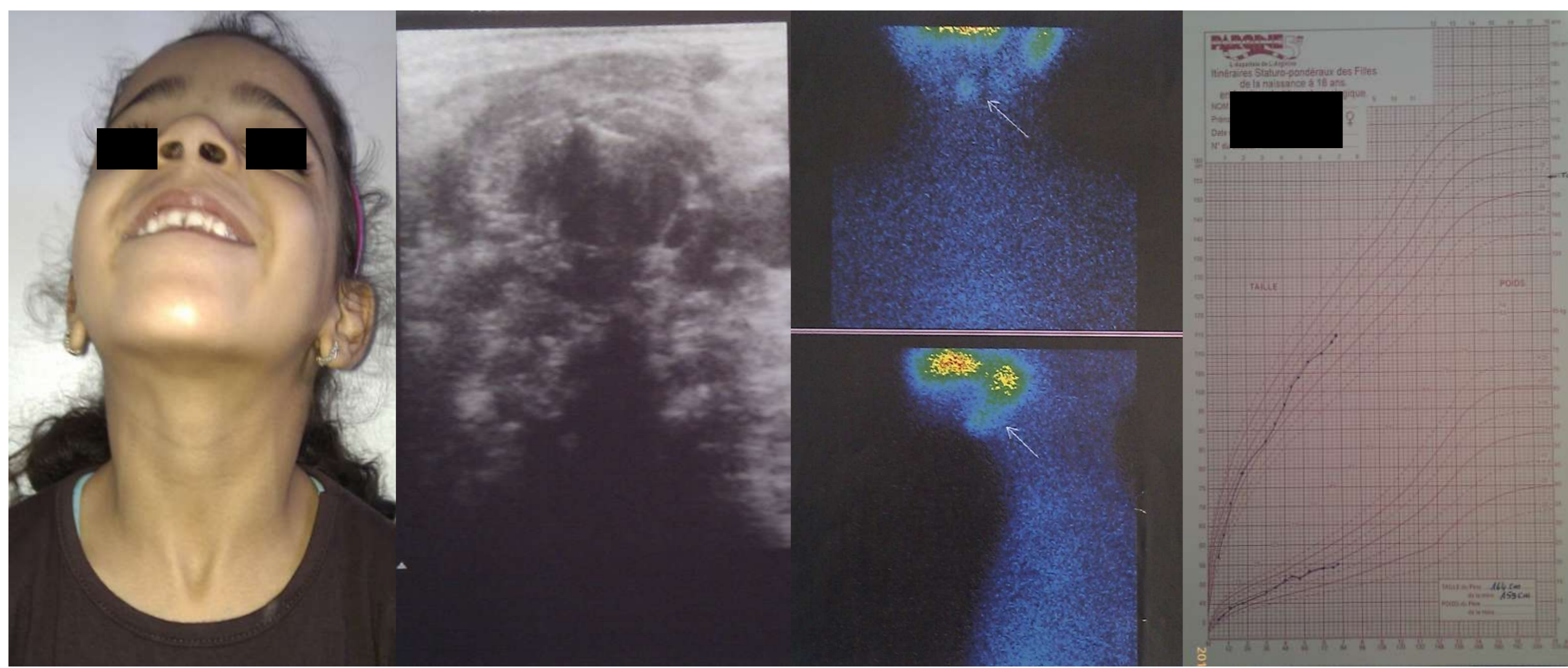
L'ectopie thyroïdienne est une anomalie embryologique rare. Sa fréquence est estimée à 1/4000 à 1/8000 des patients hypothyroïdiens, environ 64 % des nouveau-nés avec une hypothyroïdie congénitale permanente. Elle se caractérise par la présence de tissu thyroïdien en dehors de sa situation normale dont la pathogénie est, actuellement, élucidée. Elle est en rapport avec un défaut de migration du tubercule thyroïdien. La localisation basi-linguale est la forme la plus fréquente. Elle touche surtout le sexe féminin avec sex-ratio de 4. Ses répercussions cliniques sont très variables, précoces ou tardives, selon que la thyroïde est fonctionnelle ou non. Son diagnostic repose sur l'exploration radiologique.

## OBSERVATION

Il s'agit d'une fillette, âgée de 06 ans et 06 mois, cadet d'une fratrie de trois bien portante, issue d'un mariage non consanguin, d'une grossesse bien suivie et sans notion de prise médicamenteuse chez la maman, d'un accouchement à terme et médicalisé avec un poids de naissance de 3 kg 500 et notion de souffrance et ictère néonatal persistant. Son histoire remonte à l'âge de six mois quand elle a été ramenée par sa maman à consulter pour constipation avec mauvaise prise pondérale sous allaitement exclusivement au sein. L'examen avait trouvé un poids à 5 kg 230 (-1 DS), une taille à 57 Cm (-3 DS), un pouls à 90 bpm, une pâleur cutanéomuqueuse, une macroglossie, des lèvres épaissies, des cris rauques, des fontanelles larges et une thyroïde non palpable. Le bilan thyroïdien avait montré une TSH élevée > 40 µUI/ml, une T4 à 0 ng/dl et T3 à 0 pg/ml. L'échographie cervicale avait montré une loge thyroïdienne vide. La scintigraphie thyroïdienne au Tc-99m avait mis en évidence une absence de captation du traceur en regard de la loge thyroïdienne. La radiographie du genou gauche avait objectivé un retard d'apparition des noyaux épiphysaires avec âge osseux était celui d'un nouveau né. La thyroglobuline était correcte à 56,3 µg/l. Le diagnostic d'une hypothyroïdie congénitale permanente sur athyréose apparente avait été retenu. L'enfant était mis sous traitement hormonale substitutif avec rétablissement des signes cliniques malgré un bilan thyroïdien discordant à plusieurs reprises (TSH très élevée avec T4 normale ou légèrement élevée) évoquant une mutation inactivatrice du récepteur de la TSH, une résistance hypophysaire aux hormones thyroïdiennes associée à une agénésie thyroïdienne, une ectopie thyroïdienne échappée à la 1<sup>ère</sup> scintigraphie et une mauvaise observance thérapeutique. Actuellement, l'examen clinique trouve une fillette de 06 ans et 06 mois, en bon état général, un poids à 20 kg (-0,5 DS), une taille à 114,5 Cm (-0,5 DS), en euthyroïdie clinique sous substitution hormonale, une thyroïde non palpable. La 2<sup>ème</sup> scintigraphie au Tc-99m réalisée récemment, après arrêt de la substitution pendant un mois, met en évidence une zone de fixation thyroïdienne de siège sublingual et absence de fixation en regard de la région thyroïdienne.

## DISCUSSION

L'ectopie thyroïdienne est définie par la présence de tissu thyroïdien en dehors de sa situation normale. Elle est en rapport avec un défaut de migration du tubercule thyroïdien dont la pathogénie est, actuellement, élucidée. L'étude génétique, pratiquée chez les souris, a montré que Les facteurs de transcription PAX8, NKX2-1, FOXE1, NKX2-5 et PAX9 semblent avoir un rôle important dans l'organogenèse et dans la migration de la thyroïde. Le TTF-1 (Thyroid Transcription Factor-1) et le PAX8 ont un rôle dans la survie et la prolifération des cellules folliculaires de la thyroïde et Le TTF-2 a un rôle dans la migration et le développement des récepteurs à la TSH en post-natal. Chez l'homme la dysgénésie thyroïdienne est généralement une atteinte sporadique, mais dans 2 % des cas on retrouve d'autres cas dans la famille. L'analyse de pedigree est compatible avec une maladie de transmission dominante à pénétrance incomplète. Dans moins de 10 % des cas, il y a des mutations au niveau de TTF-1, TTF-2, PAX8 et TSHR. Le rôle possible de facteurs humoraux et environnementaux ou des événements post-zygotiques dans le développement de la thyroïde n'a pas été exclu. Son incidence est estimée à 1/100 000 habitants et sa fréquence est estimée à 1/4000 à 1/8000 des patients hypothyroïdiens, environ 64 % des nouveau-nés avec une hypothyroïdie congénitale permanente. La localisation linguale (basilinguale) est la forme la plus fréquente (90 % des ectopies). Elle est 3 à 4 fois plus fréquente chez le sexe féminin. Ses répercussions cliniques sont très variables, précoces ou tardives, selon que la thyroïde est fonctionnelle ou non. Elle peut être asymptomatique ou se manifester par une hypothyroïdie associée souvent à une obésité, un retard statural, pubertaire et psychomoteur d'intensité variable. Les ectopies de gros volume et la sécrétion hormonale résiduelle peuvent être compatibles avec une croissance normale ou subnormale pouvant donc échapper au dépistage néonatal et n'être diagnostiquées que plus tard. Le diagnostic positif, évoqué cliniquement, repose sur l'imagerie. L'échographie cervicale permet d'évoquer le diagnostic devant la vacuité de la loge thyroïdienne et la présence d'une masse surplombant la base de la langue ayant la même échostructure que le tissu thyroïdien. La scintigraphie au technétium ou mieux à l'iode 123 est une méthode sensible et spécifique et reste la méthode de choix. Elle permet de mettre en évidence une fixation basi-linguale (en position ectopique) avec l'absence de fixation au niveau de la loge thyroïdienne. Les complications de l'ectopie thyroïdienne en dehors de l'hypothyroïdie sont dominées par le risque hémorragique, la compression et l'obstruction des voies aéro-digestives supérieures. Le risque de dégénérescence maligne reste controversé et exceptionnelle (1 % des cas), il s'agit surtout de carcinome papillaire. Le traitement reste médical basé sur l'hormonothérapie substitutive à base de L-thyroxine visant l'euthyroïdie. Un traitement freinateur peut être proposé en cas de goitre sur thyroïde ectopique. Le traitement par chirurgie ou iode radioactif peut être envisagé en cas de signes de compression qui ne régressent pas par le traitement freinateur. La chirurgie seule n'est indiquée qu'en cas de complication. Toutefois, un suivi et une surveillance régulière est nécessaire. Les modalités de cette surveillance ne sont, cependant, pas clairement définies. Une surveillance de T4 et de TSH est préconisée en cas d'ectopie asymptomatique ou de petite taille.



Loge thyroïdienne vide

Echographie de 14/06/2007 : Loge thyroïdienne vide

Scintigraphie de 14/06/2013 : fixation sublingual

Gain statural sous substitution hormonale

## REFERENCES

1. H. Kirmizibekmez, A. Güven, M. Yıldız, A. Nurcan Cebeci, F. Dursun ; Developmental Defects of the Thyroid Gland ; J Clin Res Pediatr En doocrinol 2012 ; 4 (2) : 72-75
2. Z. El Mazouni, I. El Wadeh, A. Gaouzi ; Ectopie thyroïdienne chez l'enfant ; Journal de pédiatrie et de puériculture (2011) 24, 133-135
3. S. Oueslati, W. Douira, L. Charada, W. Saïd, N. Mlika, L. Rezgui, N. Mnif, M. Chaabene ; Thyroïde ectopique ; Ann Otolaryngol Chir Cervicofac, 2006 ; 123, 4, 195-198
4. D. Carranza, G. Van Vliet, M. Polak ; Hypothyroïdie congénitale ; Ann. Endocrinol, 2006 ; 67, 4 : 295-302
5. L. Cherif, Y. Lakhoua, K. Khiari, I. Hadj-Ali, H. Rajhi, N. Kaffel, I. Mahjoubi ; L'ectopie thyroïdienne : à propos de deux cas ; Ann. Endocrinol, 2004 ; 65, 3 : 233-237