

Hyperthyroïdie et Nodules thyroïdiens suspects

W.Grira, M.Yazidi, F.Chaker, H.Enneifer, M.Chihaoui, H. Slimane
Service endocrinologie la Rabta. Tunis-Tunisie

INTRODUCTION

La pathologie nodulaire de la thyroïde associée à une hyperthyroïdie (HET) est dominée par les nodules hyperfonctionnels dits chauds qui sont dans la majorité des cas des nodules bénins (moins de 1 % de cancers).

L'objectif de notre travail était d'étudier les particularités cliniques, étiologiques, thérapeutiques et évolutives de l'HET associée à un nodule suspect de malignité.

01 PATIENTS ET METHODES

Étude rétrospective menée entre 2003 et 2014.

Nous avons inclus 25 patients explorés pour HET confirmée biologiquement associée à un nodule thyroïdien présentant au moins un critère de malignité à l'échographie.

03 DISCUSSION

L'hyperthyroïdie ne protège pas de néoplasie thyroïdiennes comme a été suggéré pendant des années.

Une étude italienne publiée en 2003 a trouvé une incidence de 1,65% de cancer thyroïdien parmi 425 patients suivis pour hyperthyroïdie et traités par chirurgie¹. Toutes les étiologies d'hyperthyroïdie sont rapportées avec plus d'association entre cancer thyroïdien et GMNT. Le type histologique papillaire et le plus trouvé.

Un caractère plus agressive du cancer papillaire en climat d'hyperthyroïdie est montré par une étude publiée en 2008, mortalité de 3,3 % vs 2% en euthyroïdie².

04 CONCLUSION

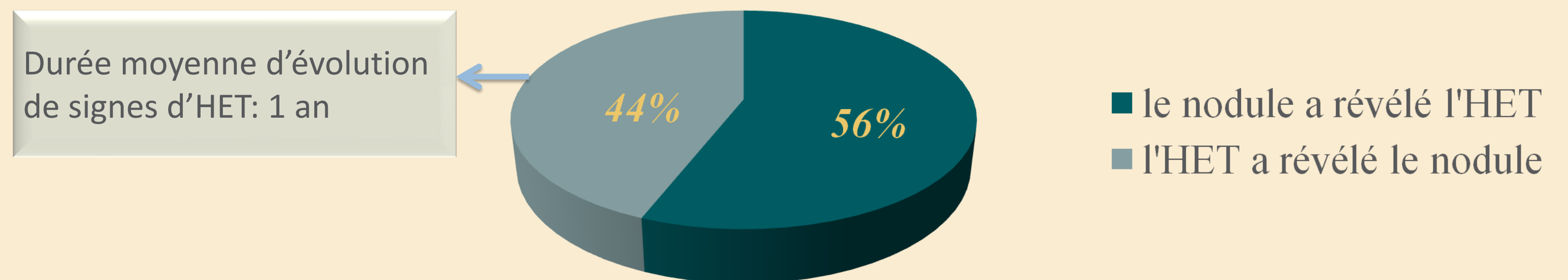
Notre étude montre que l'hyperthyroïdie n'exclut pas le diagnostic d'un cancer thyroïdien. Un traitement chirurgical sera préféré aux autres alternatives thérapeutiques de l'hyperthyroïdie en présence d'un nodule échographiquement suspect.

02 RÉSULTATS

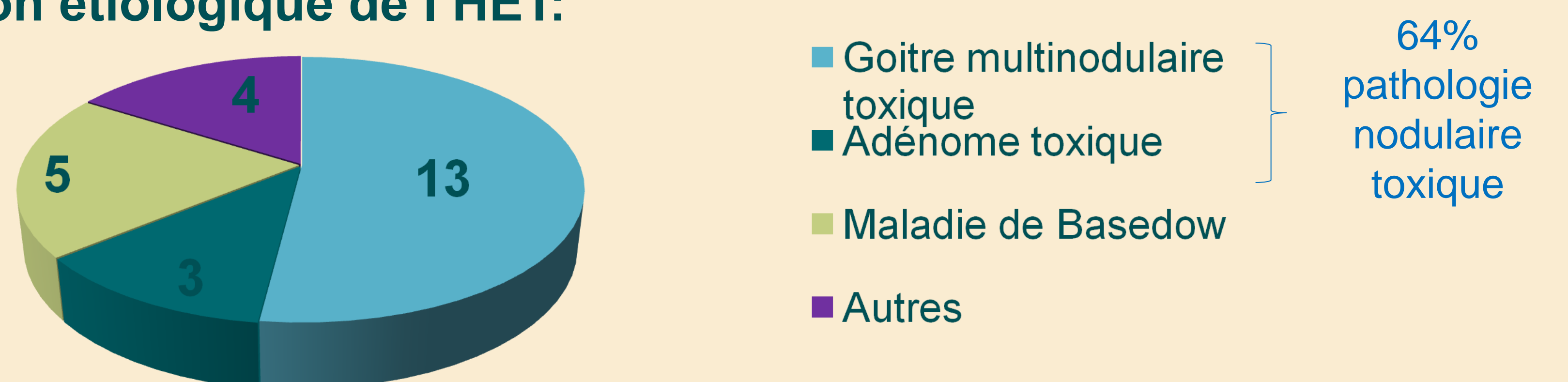
Répartition selon l'âge et le sexe:

- Âge moyen des patients : 57,1 ± 15,6 ans (extrêmes 21-79 ans).
- Sexe ratio (H/F) : 0,31.

Mode de révélation:



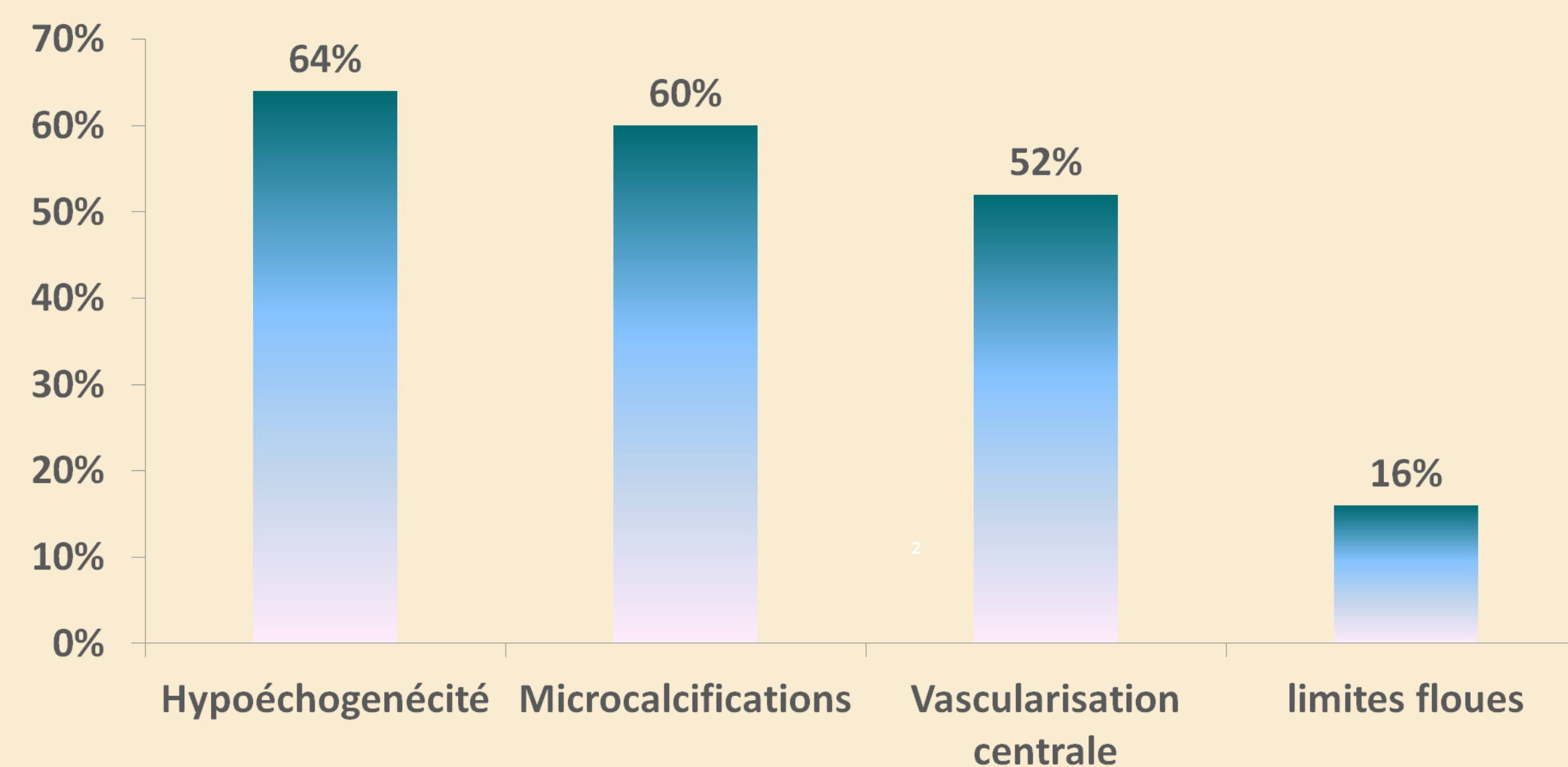
Répartition étiologique de l'HET:



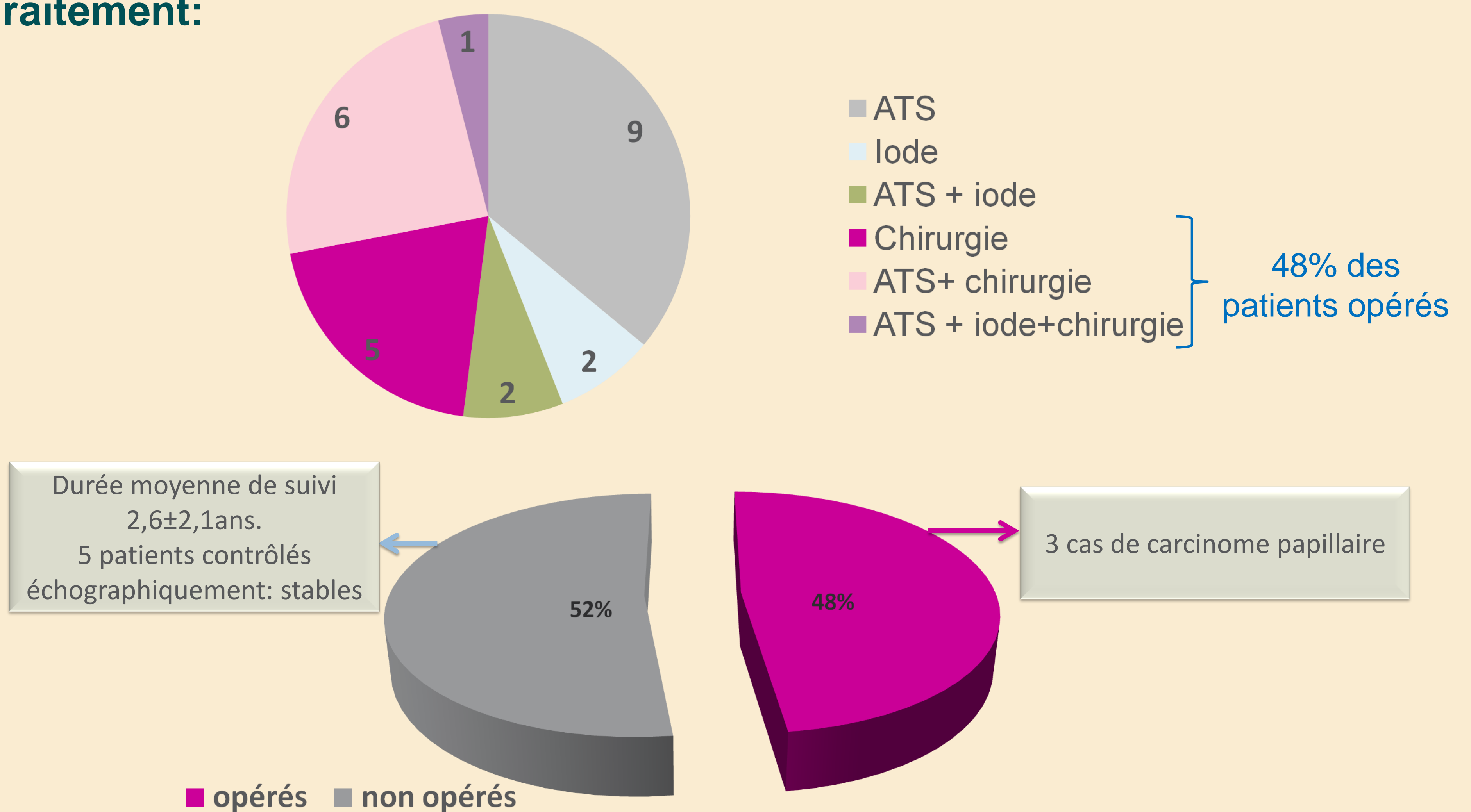
Critères échographiques des nodules:

- Le nombre moyen de nodules : 3 nodules (2 à multiples).
- La taille moyenne de nodules : 3,28cm (1 à 5,5 cm).

Critères échographiques de malignité :



Traitement:



Les 3 cas de carcinome papillaire:

♀, 63ans	Le nodule a révélé l'HET, l'étiologie de l'HET était un GMN toxique. Multiples nodules dont le plus grand mesurait 4,7 cm. 2 critères de malignité: hypoéchogénéicité, limites floues.
♂, 32ans	L'HET a révélé le nodule, l'étiologie de l'HET était une maladie de Basedow. 2 nodules dont le plus grand mesurait 2 cm. 3 critères de malignité: hypoéchogénéicité, limites floues, microcalcifications.
♀, 34ans	L'HET a révélé le nodule, l'étiologie de l'HET était un GMN toxique. Caractéristiques du nodule non précisées