

ASSOCIATION D'UNE THYROÏDITE À D'AUTRES ATTEINTES AUTO-IMMUNES : À PROPOS D'UN CAS



D. BEN SELLEM^{*a,b}, L. ZAABAR^{a,b}, B. DHAOUADI^a,
B. LETAIEF^{a,b}, M.F. BEN SLIMENE^{a,b}

a : Service de Médecine Nucléaire, Institut Salah Azaiez, Tunis, TUNISIE
b : Faculté de Médecine de Tunis, TUNISIE



INTRODUCTION

L'hyperthyroïdie peut avoir certes diverses étiologies, la thyroïdite en est une. L'association à d'autres atteintes auto-immunes définit les polyendocrinopathies type II ou III. Le but de ce travail est de rapporter un cas d'association d'une thyroïdite au stade d'hyperthyroïdie et d'insister sur l'importance de la concordance des éléments diagnostiques pour une meilleure décision thérapeutique.

OBSERVATION

Patiente âgée de 66 ans, aux antécédents de diabète type I depuis 7 ans, suivie pour une hépatite chronique auto-immune (Ac anti-muscles lisses positifs, anti-MLK et anti-cytoplasme en cours).

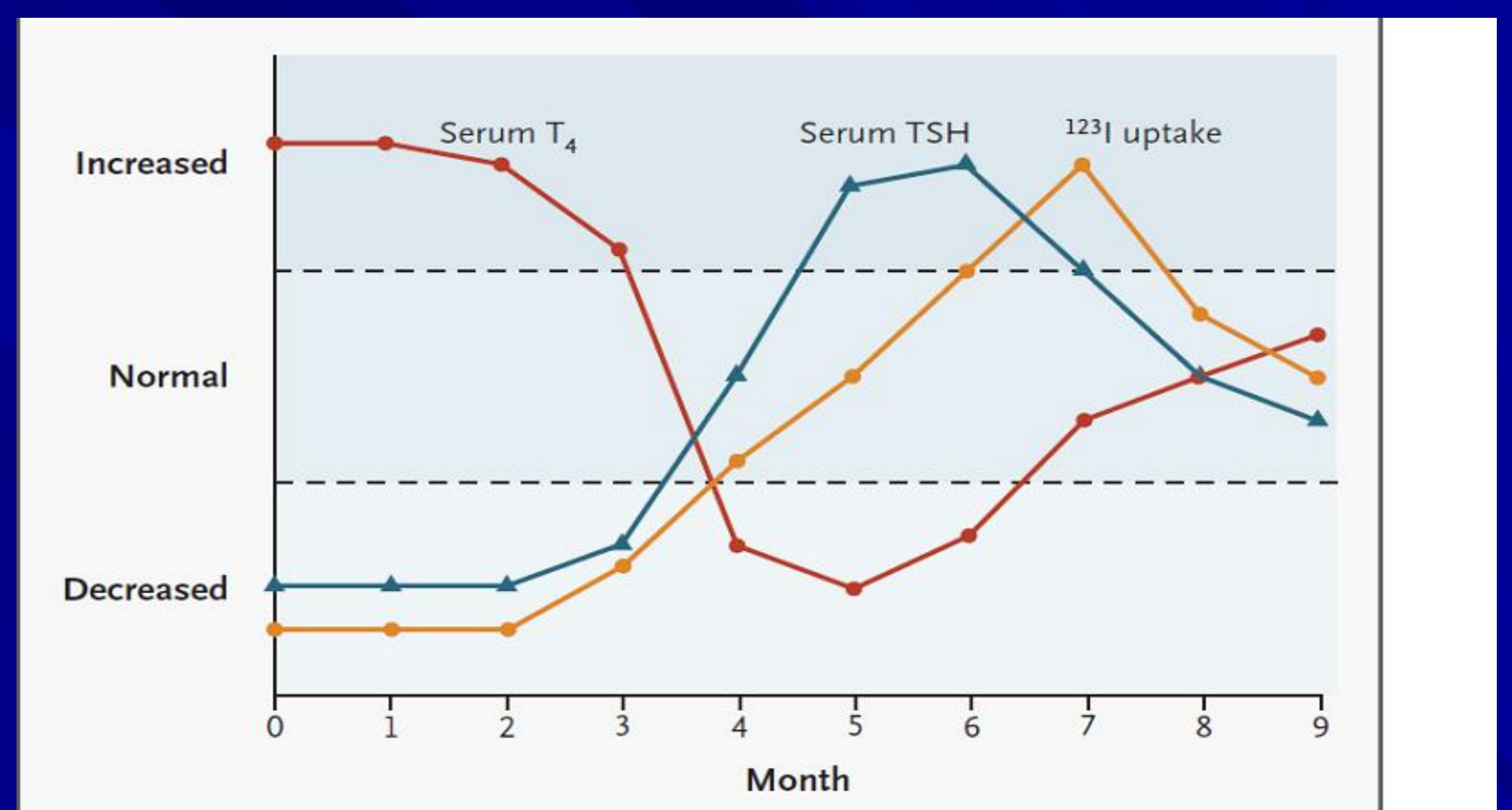
Elle présente depuis 1 an une hyperthyroïdie clinique et biologique non traitée. Elle nous a été adressée pour une irathérapie. Vu l'association de deux maladies auto-immunes, un dosage des anticorps spécifiques a été demandé. Le bilan immunologique ainsi réalisé est revenu négatif pour ce qui est des anticorps anti-récepteurs de la TSH, des anticorps anti-péroxydase et des anticorps anti-thyroglobuline.

La scintigraphie, pratiquée 24h après l'ingestion de 150 μCi d' ^{131}I , et ayant comporté une acquisition statique centrée sur la région cervicale antérieure, a objectivé une fixation faible et hétérogène sur la loge thyroïdienne, donnant un aspect de thyroïdite à sa phase subaigüe. L'irathérapie a été récusée.

DISCUSSION

- L'irathérapie, traitement indiscutable dans la maladie de Basedow, n'a aucune indication dans les hyperthyroïdies transitoires des thyroïdites, qu'il faut bien éliminer.
- L'atteinte de la thyroïde au cours d'une pathologie auto-immune fait penser à une thyroïdite auto-immune, en premier lieu, mais une thyroïdite cytolytique est toute aussi possible.
- Thyroïdite et maladie de Basedow (ou hyperthyroïdies auto-immunes) sont deux entités biologiques différentes, mais qui ont des similitudes clinico-biologiques, génétiques, et parfois des formes avec profil immunologique atypique (malgré des mécanismes immunologiques distincts).
- ◆ Notre cas montre encore une fois la diversité des formes cliniques et/ou biologiques que peut présenter la thyroïdite, en particulier l'absence de l'élévation du taux des anticorps spécifiques qui contraste avec ce qu'on retrouve généralement dans la majorité des thyroïdites.
- Comprendre la pathogénie et la présentation clinique de la maladie thyroïdienne est essentiel.
- Toute discordance de fixation du radiopharmaceutique entre scintigraphie thyroïdienne au Technétium et celle à L'iode radioactif est en faveur d'une thyroïdite (aigüe, subaigüe ou chronique).

Radionucléide /Examen	Mécanisme de fixation	Maladie de Basedow	Thyroïdite aigüe, silencieuse (Phase précoce)	Thyroïdite sub-aigüe	Thyroïdite chronique
SCINTIGRAPHIE THYROÏDIENNE AU $^{99m}\text{TcO}_4$	<ul style="list-style-type: none"> ● Substrat du NIS. ● Captage cellulaire exclusif, sans organification. ● Fixation proportionnelle à la TSH. 	Fixation intense	<ul style="list-style-type: none"> ● Thyrotoxicose cytolytique ; ● TSH très basse: Fixation absente, "blanche" : Scintigraphie blanche 	<ul style="list-style-type: none"> ● Début de régénération cellulaire ; ● Elévation soutenue de la TSH : Fixation de plus en plus intense, hétérogène 	Fixation hétérogène.
SCINTIGRAPHIE THYROÏDIENNE A L' $^{123}\text{I}/^{131}\text{I}$	<ul style="list-style-type: none"> ● Organification: Information supplémentaire sur les troubles de l'organification et l'hormonogénèse 	Fixation intense	Pas de fixation : scintigraphie blanche	Fixation faible, hétérogène.	Fixation faible et hétérogène.
TRAITEMENT		Irathérapie	RESOLUTION SPONTANEE Pas d'irathérapie		



Evolution clinique d'une thyroïdite NON auto-immune (de Quiévrain)

Dosages sanguins périodiques de la TSH et de la fixation de ^{123}I , montrant une thyrotoxicose durant les trois premiers mois, suivie d'une hypothyroïdie pour trois mois et puis retour à l'euthyroïdie. T4 reflète la thyrotoxicose. Pearce EN et al. N Engl J Med 2003

La place de la scintigraphie au ^{99m}Tc et/ou à l' ^{131}I ou ^{123}I reste donc toujours d'actualité afin de mieux orienter la conduite à tenir thérapeutique, et d'éviter principalement- comme dans ce cas- une irathérapie abusive.

CONCLUSION

Le diagnostic de thyroïdite est posé sur un faisceau d'arguments clinique, immunologique et scintigraphique. Il reste difficile en raison de la présence de variantes à profil clinico-biologique et immunologique atypique. L'association à d'autres endocrinopathies ou maladies auto-immunes doit attirer l'attention et annuler un traitement à l'iode radioactif.

L'auteur n'a pas transmis de déclaration de conflit d'intérêt.