

# Le dosage de la parathormone sérique permet-il de sélectionner les patients candidats à une scintigraphie parathyroïdienne dans le cadre d'hyperparathyroïdie secondaire ?

A.EZZINE , M.BEN FREDJ, R. SFAR, H.REGAÏËG, M.GUEZGUEZ  
SERVICE DE MEDECINE NUCLEAIRE CHU SAHLOUL SOUSSE

## Objectif :

Le but de notre travail est de corréliser les résultats de la scintigraphie parathyroïdienne de soustraction aux valeurs du dosage de la parathormone sérique (PTH) afin de sélectionner les patients atteints d'hyperparathyroïdie qui bénéficieront de cette technique en pré-opératoire.

## Matériels et méthodes :

Nous avons analysé rétrospectivement les résultats de 93 patients (51 hommes et 42 femmes) ayant bénéficié d'une scintigraphie parathyroïdienne de soustraction sestamibi/Per technétate dans le service de médecine nucléaire de l'hôpital Sahloul Tunisie entre 2005 et 2014 dans le cadre d'exploration d'une hyperparathyroïdie secondaire confirmée par le dosage de la PTH sérique.

## Résultats :

- La scintigraphie parathyroïdienne était positive chez 85 patients et a mis en évidence 235 glandes hyperplasiques.
- 85% des patients avaient au moins 2 glandes hyperplasiques (avec une moyenne de 2,7 glandes hyperplasiques par patients) et avaient présenté un taux de PTH moyen de 1217 pg/ml (étendu de 246-2693 pg/ml) (Figure 1 et 2).
- Six glandes étaient ectopiques avec une PTHémie moyenne de 977,5 pg/ml.
- La scintigraphie parathyroïdienne était négative dans 7 cas malgré un taux de PTH moyen de 1247 pg/ml (étendu de 460-2500 pg/ml).
- Aucune corrélation n'a été trouvée entre le nombre de glande et le chiffre de PTH.

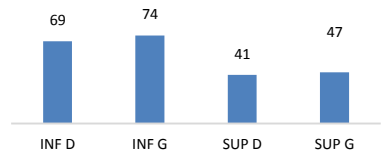


Figure1: positivité de la scintigraphie parathyroïdienne en fonction de la localisation de la glande.

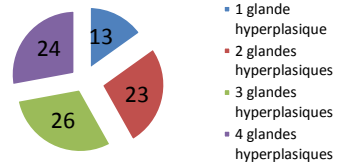


Figure2: répartition en fonction du nombre des glandes hyperplasiques pour chaque patient.

## Discussion:

- ✓ La scintigraphie parathyroïdienne de soustraction a une place prépondérante dans l'exploration des hyperparathyroïdies secondaires avec une sensibilité pouvant atteindre 84 % et une spécificité de 99 % selon Schwartz et al. [1].
- ✓ Des faux négatifs peuvent être expliqués par:
  - une taille de la glande hyperplasique inférieure au seuil de détection de l'examen [2,3]
  - le type cellulaire prédominant au niveau de la glande hyperplasique; les cellules claires et à contenu graisseux sont moins riches en mitochondries d'où une fixation faible du Sestamibi [3,4].
  - L'association à une maladie d'Hashimoto est rapportée par Westreich RW et Al; [4].
- ✓ La discordance entre les résultats scintigraphiques et la PTHémie peut être expliquée probablement du fait que les cellules parathyroïdiennes qui fixent le plus le sestamibi lors de la scintigraphie ne sont pas les cellules principales qui produisent la PTH. En effet, il a été montré que la fixation du sestamibi était prédominante dans les cellules oxyphiles riches en mitochondries où il s'accumule et réduite au niveau des cellules claires et à contenu graisseux(2).

**Conclusion :** Dans notre série, nous n'avons pas pu déterminer une relation entre les chiffres de la PTH et le résultat scintigraphique chez les patients atteints d'hyperparathyroïdie secondaire. Ce paramètre ne permet donc pas de sélectionner les patients qui devraient bénéficier d'une scintigraphie parathyroïdienne .

## Références:

- [1] Schwartz C, Liehn J, Delisle M, Flament JB, Patey M. Scintigraphie parathyroïdienne au sestamibi : une évaluation des images précoces, tardives ou de soustraction chez 33 patients opérés. Med Nucl 1996;20:425-9.
- [2] Balogova S, Sauer A-M, Périé S, Dudczak J, Nataf V, Pascal O, et al. La concentration plasmatique de PTH permet-elle de sélectionner les patients atteints d'hyperparathyroïdie secondaire pour bénéficier de la scintigraphie double isotope MIBI (99mTc)/123I préopératoire ? Médecine Nucléaire. 2010 Jul;34(7):388-92.
- [3] Calva-Cerqueira D, Smith BJ, Hostettler ML, Lal G, Menda Y, O'Dorisio TM, et al. Minimally Invasive Parathyroidectomy and Preoperative MIBI Scans: Correlation 1.
- [4] Westreich RW, Brandwein M, Mechanick JJ, Bergman DA, Urken ML. Preoperative Parathyroid Localization: Correlating False-Negative Technetium 99m Sestamibi Scans With Parathyroid Disease. The Laryngoscope. 2003;113(3):567-72.