

# Impact de l'administration préopératoire de la solution de lugol sur les complications chirurgicales et l'aspect anatomopathologique de la glande thyroïde dans la maladie de Basedow

A. Haddouche\*<sup>a</sup> (Dr), Y. Reznik<sup>a</sup> (Pr), F. Galateau<sup>b</sup> (Pr)

<sup>a</sup> SERVICE D'ENDOCRINOLOGIE CHU DE CAEN, Caen, FRANCE ;

<sup>b</sup> SERVICE D'ANATOMOPATHOLOGIE CHU DE CAEN, Caen, FRANCE

L'utilisation du lugol (solution iodée) avant thyroïdectomie a été proposée pour réduire la vascularisation et les complications chirurgicales de la maladie de Basedow. Cependant son efficacité réelle n'a jamais été évaluée et est controversée, certains auteurs ont même suggéré une fibrose secondaire compliquant le geste opératoire.

## Objectifs : Evaluer

- l'impact du lugol préopératoire sur les complications chirurgicales de la maladie de Basedow,
- les modifications histologiques induites par le lugol.

## Patients et méthodes :

Enquête rétrospective, monocentrique portant sur les patients opérés pour maladie de Basedow au CHU de Caen entre le 01 juin 2006 et le 31 décembre 2012. La survenue des différentes complications per et post-opératoires a été analysée.

Toutes les lames ont été relues par le même anatomopathologiste qui attribuait un score subjectif de 0 à 3 selon leur abondance pour 7 critères histologiques.

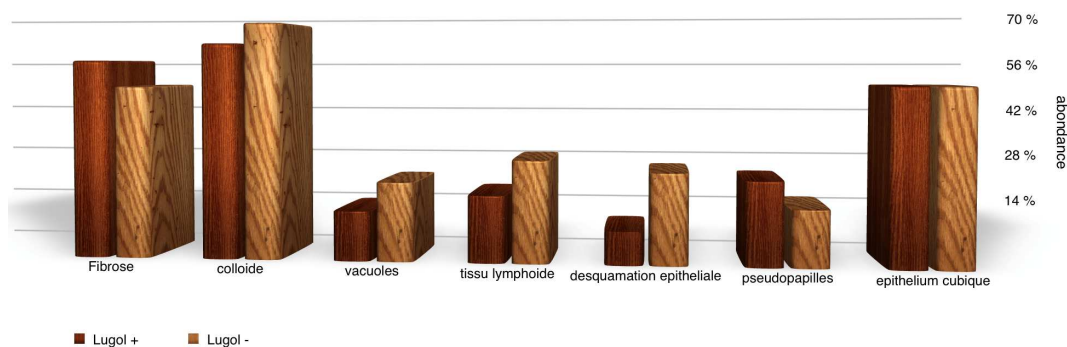
caractéristiques	Lugol (-) 31 (60%)	Lugol (+) 21 (40%)	P
Sexe féminin	90%	90%	1
Age	40 (21-60)	37 (20-66)	0.35
Poids thyroïde	44 (12-138)	45 (13-83)	0.95
Service chirurgie viscérale	19%	38%	0.03
Ac Anti recep TSH +	100%	94%	0.23

## Résultats :

52 patients ont été inclus, 21 dans le groupe lugol (L+) et 31 dans le groupe sans lugol (L-). La durée moyenne du traitement était de 15 jours et la dose moyenne de 30 gouttes par jour. Il a été observé une incidence comparable d'hypoparathyroïdie transitoire et persistante, paralysie récurrentielle (PR), hématome et infection dans les groupes L+ et L-. L'aspect histologique de la glande était similaire pour L+ et L- : type d'épithélium, desquamation épithéliale, pseudo papilles, colloïde, fibrose, vacuoles de résorption et tissu lymphoïde.

Complications	Total (n = 52)	Lugol (+) (n = 21)	Lugol (-) (n = 31)	P
Hypocalcémie transitoire	13 (25%)	7	6	0.33
hypoparathyroïdie	2 (3.8%)	0	2	0.5
PR transitoire	9 (17%)	3	6	0.72
PR persistante	3 (5.7%)	1	2	1
hématome	1 (1.9%)	1	0	0.4
Infection	2 (3.8%)	2	0	0.15

Abondance des différentes caractéristiques histologique



## Conclusion :

**Bien que cette étude soit limitée par la taille réduite de notre population, nous n'avons pas montré un effet du lugol sur l'incidence des complications chirurgicales et sur l'aspect histologique de la glande thyroïde dans la maladie de Basedow.**

**Des données prospectives sont nécessaires pour le confirmer**