Pseudohermaphrodisme masculin en rapport avec un bloc 17 béta hydroxystéroïde déshydrogénase.

A propos d'un cas avec revue de la littérature.

R.Hadjersi[a*],B.Ait Abdelkader[b],M. Abdelali[c].
[a]Service de génétique clinique **CPMC ,Alger ,Algérie.**
[b]Laboratoire de cytogénétique CPMC, **Alger, Algérie.**
[c]Service de cytologie **CHU PARNET**, **Alger, Algérie.**

INTRODUCTION:

-**Les pseudohermaphrodismes masculins** sont définis par une ambiguïté des organes génitaux externes et internes associée à la présence exclusive de tissu gonadique masculin.
- **La 17 béta hydroxystéroïde déshydrogénase** permet de transformer l'androsténedione en DHT et le delta 4-androstenedione en testostérone.
- **Le déficit en 17 béta hydroxystéroïde déshydrogénase** est une affection rare, héréditaire à **transmission autosomique récessive**, elle correspond à une altération de la biosynthèse testiculaire de la testostérone.
-**Le gène de la 17 HSD de type 3**, exprimé dans le testicule, qui est atteint dans le déficit enzymatique, est **localisé en 9q22** et code pour une enzyme de 310 acides aminés.
-La majorité des cas rapportés proviennent d'un isolat dans la population arabe de Gaza.
-Nous rapportons dans ce présent travail notre 1er cas en passant en revue les données de la littérature.

Métabolisme des hormones stéroïdes:

.CYP11A: 11 hydroxylase déshydrogénase.

.CYP17 : 17 hydroxylase.

. HSD3B2: 3ß2 hydroxystéroïde.

.SRD5A2: 5 réductase type 2.

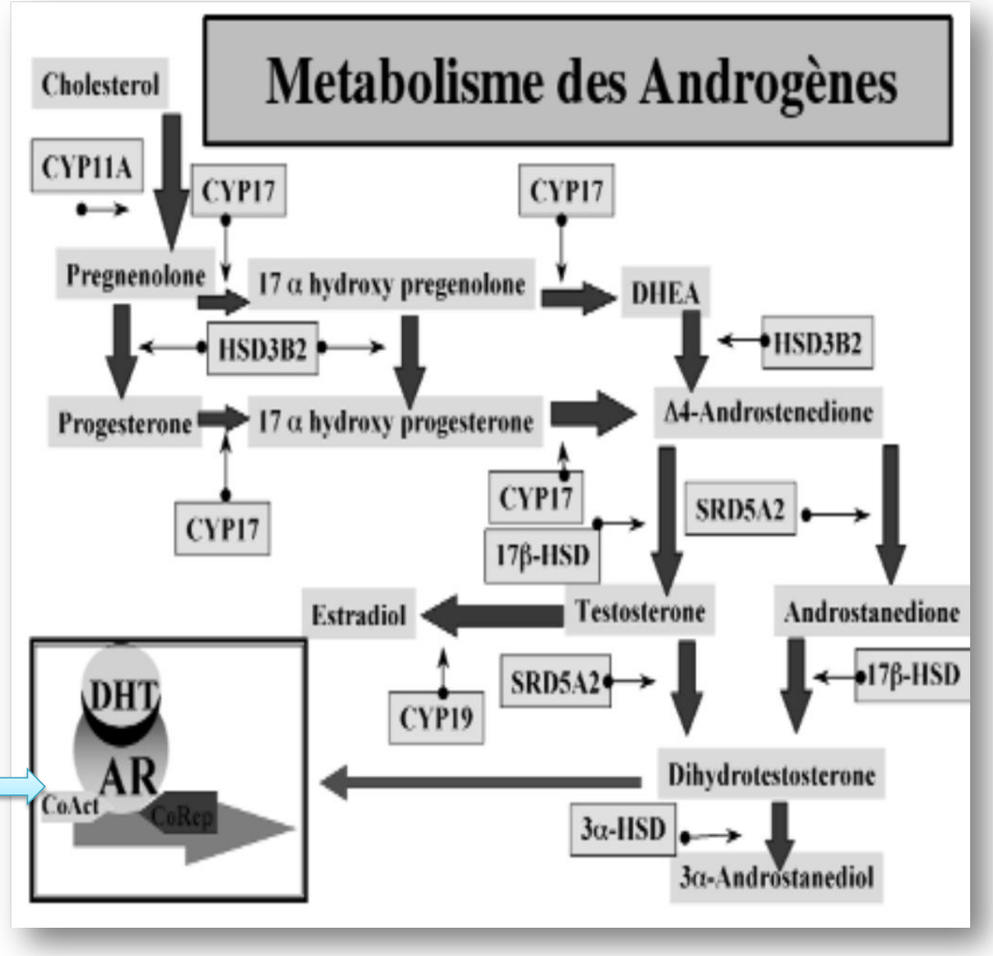

Récepteur androgène

OBSERVATION:

A .K âgée de 21ans, issue d'un mariage consanguin, de sexe social féminin, qui a consulté à l'âge de 21ans pour une aménorrhée primaire et ambigüité sexuelle Constatée à l'âge de la puberté.

L'examen clinique:
-Morphotype masculin.
-des signes d'hyper androgénie:
-hirsutisme.
-acné .
-hyper séborrhée.

-un syndrome de virilisation:
-Hypertrophie musculaire.
-voix rauque
-Et des golfs frontaux

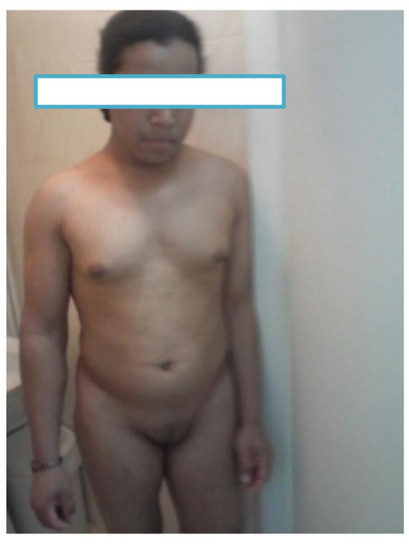



L'exploration hormonale avait révélé :

-un taux de testostérone relativement élevé Par rapport à son sexe d'élevage féminin; et bas par rapport à son vrai sexe masculin(10,3nmol/l).
-Le taux de delta 4-androstenedione était élevé supérieur à 14,3 ng/ml.
-les taux de FSH et LH étaient normaux.

L'examen de la sphère génitale:
-un organe penniforme de 04cm,
-bourrelets labio- scrotaux non soudés ,avec des testicules retrouvés à droite au niveau inguinal de 3cm, et à gauche au niveau du bourrelet de 4cm.
-La pilosité pubienne était de type féminin et sa date d'apparition ainsi que la date d'apparition des seins n'était pas connue; leur développement était respectivement du coté P3 et S1 (gynécomastie) du stade de développement de TANNER.



Imagerie:
-Aucun **dérivé müllérien** n'a été retrouvé à l'échographie.
- **L'IRM pelvienne** a individualisé les testicules et les vésicules séminales sans individualisation de la prostate ou des OGI de type féminin.

L'exploration cytogénétique : Le caryotype était de type mosaïque (95% 46,XY et 5% 46,XX):



46, XY | 95

46, XX | 5

Discussion:

-Le pseudohermaphrodisme masculin ou anomalie de développement sexuel XY est une affection rare (1/7000 à 1/20000).
-Dans notre cas le caryotype standard n'explique pas le phénotype, la FISH n'a pas été réalisé pour rechercher une micro délétion de gène SRY dans la région YP11. Cependant l'exploration hormonale a montré un bloc enzymatique 17 B-HDG ce qui a expliqué le phénotype.
-Une étude par biologie moléculaire de gène CYP17 aurait été bénéfique pour cette malade pour une prise en charge précoce.
-Les principales causes sont l'insensibilité aux androgènes, le déficit en 5 alpha réductase et les blocs enzymatiques principalement 17 B-HDG qui entraîne le plus souvent une forme sévère de **pseudo- hermaphrodisme masculin** avec des sujets (46, XY) qui présentent un phénotype féminin à la naissance.
-A la puberté, les mâles se virilisent avec une croissance des testicules et de la verge. Les testicules produisent, chez ces patients, des quantités importantes d'œstrogènes induisant une **gynécomastie.**
-Le bilan hormonal retrouve un taux de testostérone bas avec un taux de delta 4-androstenedione très élevé.

Conclusion:

-Les anomalies du développement sexuel doivent être détectées à la naissance où elles constituent une **urgence néonatale**.
-L'ambiguïté sexuelle est un véritable problème de santé public, il nécessite un diagnostic et une prise en charge précoce vu le retentissement psychologique individuel et social d'identification qui augmente avec l'âge.
-Le caryotype est un examen très important pour le diagnostic des gonopathies, surtout pour la prise en charge thérapeutique précoce, mais cet examen a des limites d'où l'intéret de la FISH, de la biologie moléculaire et de dosage enzymatique.

REFERENCES BIBLIOGRAPHIQUES:
1 .WU L., EINSTEIN M., GEISSLER W.M., CHAN H.K., ELLISTON K.O., ANDERSSON S. Expression cloning and characterization of human 17 _ hydroxysteroid dehydrogenase- type 2,
2. a microsomal enzyme possessing 20 _ hydroxysteroid dehydrogenase activity. J. Biol. Chem., 1993, 268 : 17, 12964-12969-2. ENCHA-RAZAVI F., ESCUDIER E., 2008.--*Embryologie humaine : de la molécule à la clinique*.4è éd, Masson 2008, 359 p.
3. SULTAN CH., LOMBROSO S., PARIS F., JEANDEL C., MONTOYA F., DUMAS R., 2001.-Stratégies d'exploration fonctionnelle et de suivi thérapeutique. Exploration d'une ambigüité sexuelle néonatale. *Immunolanal. Biol. Spec.*, 16 : 110-112.
4. SULTAN C., PHILIBERT P., ANDRAN F., KALFA N., PARIS F., 2006.- classification des ambigüités sexuelles JTA 2006.-http://dictionnaire.sensagent.com/caryotype/fr-fr:-
5. NGOM G., FALL I. SANKALE A. A., 2006.-Prise en charge des ambiguïtés sexuelles : A l'unité de chirurgie pédiatrique de l'hôpital Aristide le Dantec de Dakar. Sénégal. *Médecine d'Afrique Noire*, A.,
L'auteur n'a pas transmis de déclaration de conflit d'intérêt.