

# Incidentalome surrénalien en médecine interne

A.KEFI, Z.AYDI, F.DAOUD, L.BAILI, B.BEN DHAOU, F.BOUSSEMA.

Service de médecine interne. Hôpital Habib Thameur, Tunis. Tunisie.

## Introduction :

- L'incidentalome surrénalien (IS) ne cesse de croître au vu des progrès technologiques et de l'amélioration des examens radiologiques.

## Patients et méthodes :

- Etude rétrospective, descriptive, menée dans un service de médecine interne, sur une période de 16 ans, sur dossiers de patients ayant un IS.
- L'IS étant une tumeur surrénalienne asymptomatique, d'au moins un centimètre de diamètre, découverte de manière fortuite au cours d'un examen d'imagerie médicale.
- Cette définition exclut la découverte d'une masse surrénalienne au cours d'un bilan d'extension d'un cancer connu ou lors de la recherche d'une hypertension artérielle secondaire.

## Résultats :

- Dix-neuf patients d'âge moyen de 53,68 ans étaient inclus.
- Le sex ratio H/F était de 0,35.
- Les circonstances de découverte de l'IS sont résumées dans la figure 1.
- L'IS était découvert par échographie abdominale (n=6) et par scanner abdominal (n=13).
- La taille moyenne de l'IS était de 27 mm. Sa densité était supérieure à 10 UH dans 2 cas.
- Le dosage des métanéphrines urinaires était positif dans 3 cas.
- Une cause néoplasique était retenue dans 2 cas.
- Une surveillance a été préconisée chez les 14 patients restants.

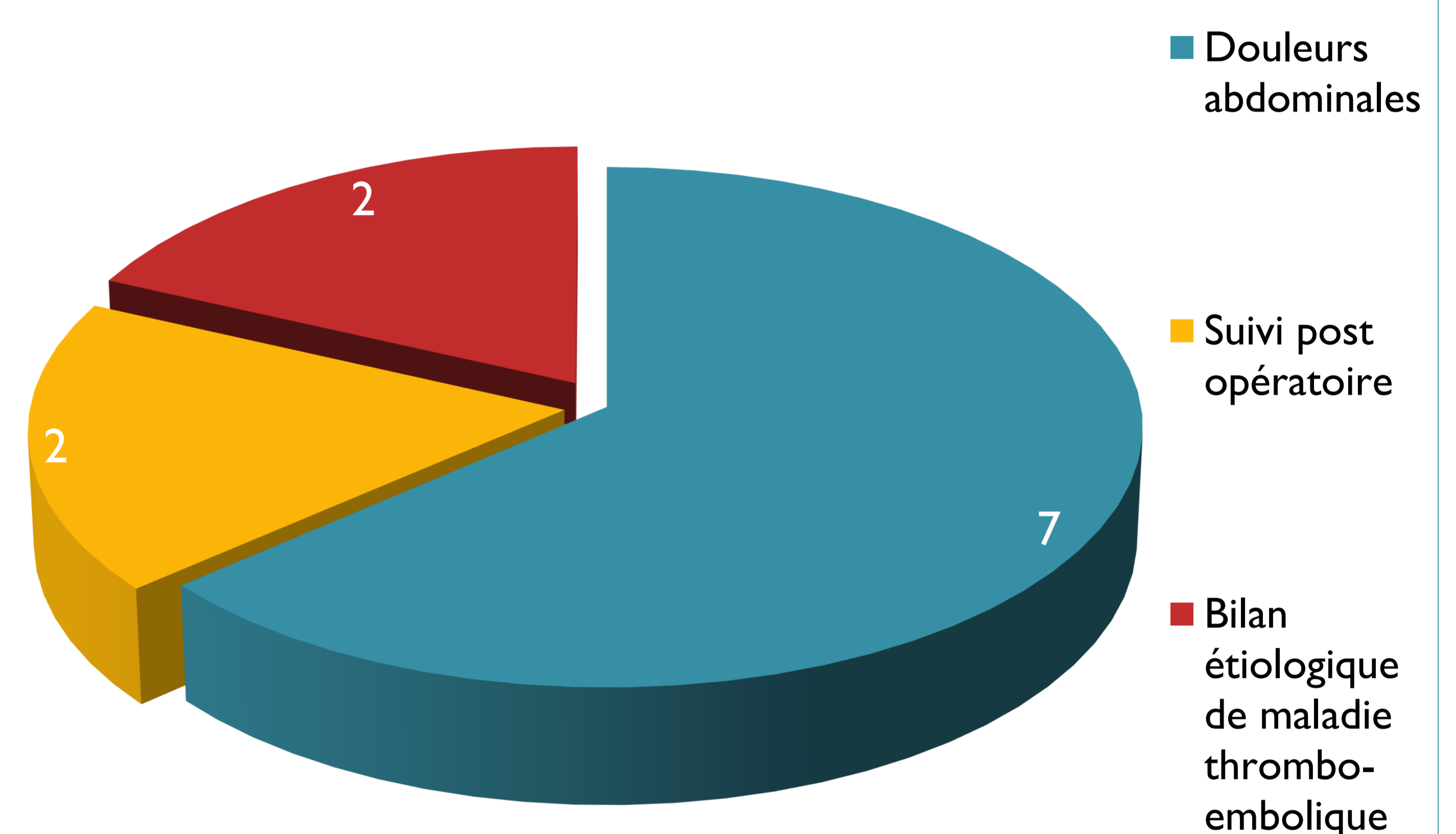


Figure 1: Circonstances de découverte de l'incidentalome surrénalien

## Discussion :

- L'incidence plus élevée des pathologies hépatobiliaires justifiant des investigations radiologiques pourrait expliquer la prédominance féminine des IS dans notre série.
- Tout IS impose la recherche du caractère sécrétant ou malin.
- En accord avec la littérature, dans notre série la plupart des IS étaient bénins et non sécrétants.

Conflits d'intérêts: Aucun