

## **Prise en charge d'un prolactinome géant invasif et résistant à la cabergoline : à propos d'un cas**

Dr N. BELMRHAR , Dr K. EI BEKKALI GHAZOUANI, Pr G. BELMAJDOUB

Service d'endocrinologie et diabétologie, Hôpital militaire et d'instruction Mohammed V, Rabat, MAROC

**INTRODUCTION** : Les prolactinomes constituent le type d'adénome hypophysaire le plus fréquemment rencontré (1,2). Leur diagnostic et leur prise en charge se révèlent souvent aisés (3). Cependant, certains cas peuvent constituer de véritables défis thérapeutiques. Nous rapportons le cas d'un prolactinome géant invasif et résistant à la cabergoline.

**OBSERVATION** : il s'agit d'un patient de 36 ans, adressé de la neurochirurgie après prise en charge chirurgicale d'un macroadénome à 44mm par voie

Transphenoidal, l'étude immunohistochimique révèle un adénome à prolactine. Le bilan biologique postopératoire trouve une hyperprolactinémie à 1999 ng/ml, et un macroadénome hypophysaire de 42 mm à l'IRM hypothalamohypophysaire (HH). Le champ visuel trouve un œil droit aveugle et une quadroanopsie inféro-nasal à l'œil gauche (fig 1).

Sur le plan endocrinien, on note une insuffisance corticotrope et thyrotrope avec un taux de testostérone, LH et FSH dans les normes.




Figure 1 : champs visuel de l'œil gauche.

Le malade est mis sous cabergoline à dose progressive, jusqu'à 3mg semaine, pendant 6 mois avec persistance d'une hyperprolactinémie à 1080 ng/ml et d'un macroadénome à 30 mm à l'IRM HH. Le malade est repris par voie haute avec à 3mois du postopératoire un bon control biologique avec une prolactinémie à 64 ng/ml et morphologique avec une IRM HH normale (figure 2).

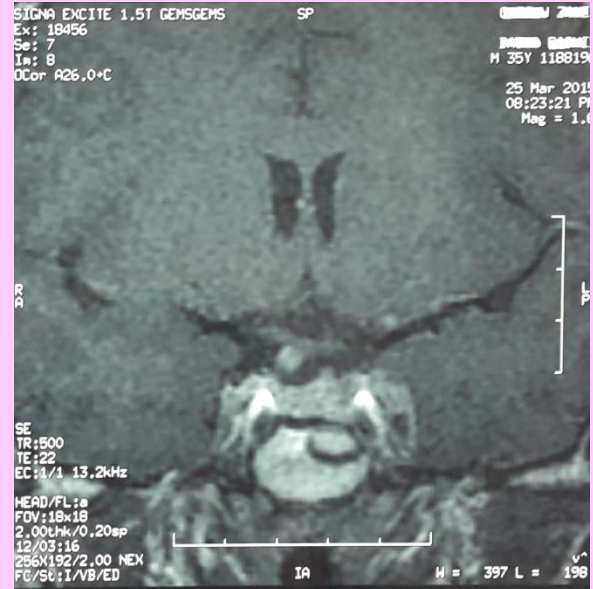

Figure 2 : IRM HH après reprise par voie haute.

**DISCUSSION** : Le prolactinome géant est une tumeur dont la taille est supérieure à 40 mm, avec une prolactinémie qui dépasse 1000ng/ml et une symptomatologie clinique en rapport avec un effet de masse ou l'hyperprolactinémie (4), dont la prise en charge se révèle délicate et nécessite une approche thérapeutique multimodale.

La notion de résistance aux agonistes dopaminergiques (AD) reste controversée. Les prolactinomes résistants aux AD, bien que rares, constituent des entités pathologiques qui nécessitent l'émergence de nouvelles thérapies (5).

### **Bibliographie:**

(1) Daly AF, Rixhon M, Adam C, et al. High prevalence of pituitary adenomas : A cross-sectional study in the province of Liege, Belgium. *J Clin Endocrinol Metab* 2006 (91).

(2) Fernandez A, Karavitaki N, Wass JA. Prevalence of pituitary adenomas: A community-based, cross-sectional study in Banbury (Oxfordshire, UK). *Clin Endocrinol* 2010 (72).

(3) Gillam MP, Molitch ME, Lombardi G, et al. Advances in the treatment of prolactinomas. *Endocr Rev* 2006 (27).

(4) Murphy FY, Vesely DL, Jordan RM, Flamingan S, Kohler PO: Giant invasive prolactinomas. *Am J Med* 1987, 88:995-1002.

(5) Vroonen L, Petrossians P, et al. *Prolactinomas resistant to standard doses of cabergoline: A multicenter study of 92 patients. Eur J Endocrinol* 2012 (167).