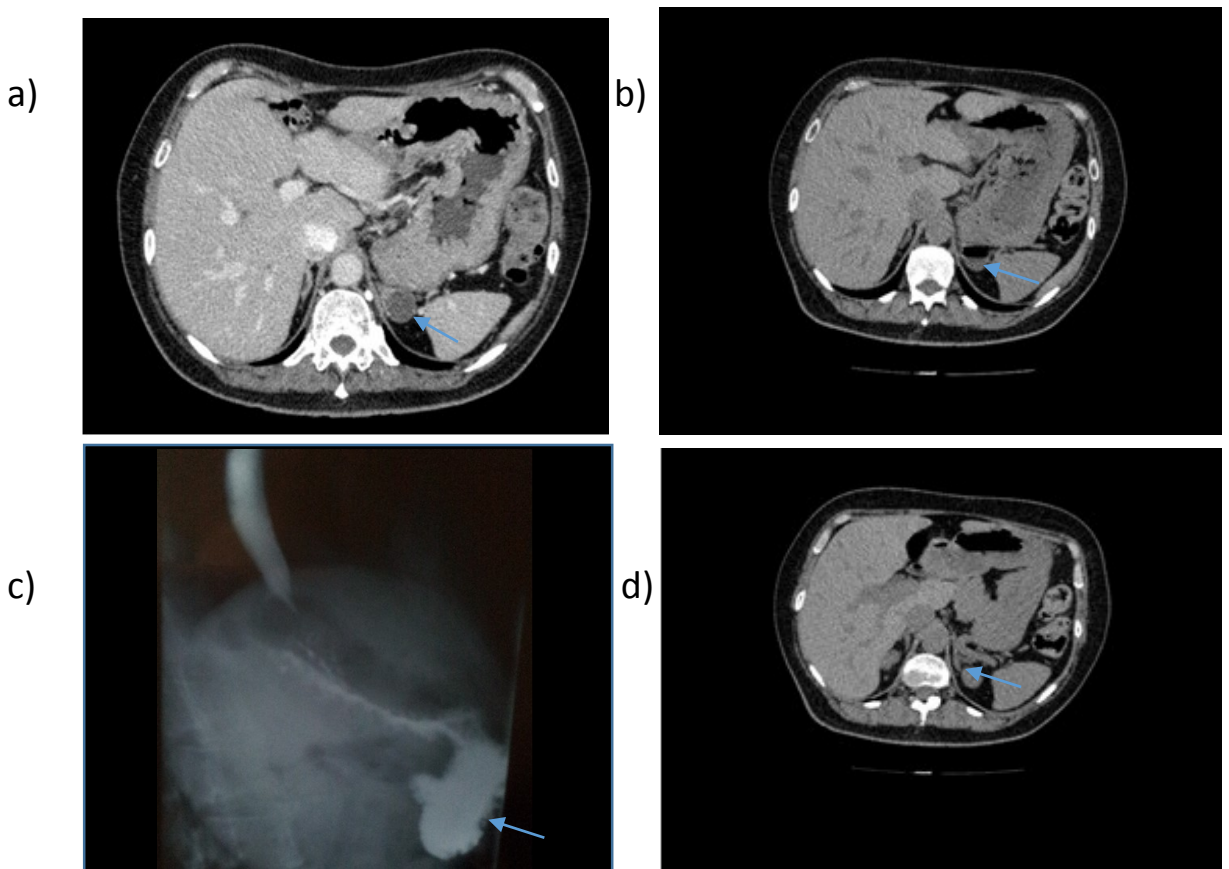


# Une surrénale gauche gonflée à l'hélium ?

F. Bertoin\*<sup>a</sup> (Dr), F. Somers<sup>a</sup> (Dr), J. Bernhard<sup>a</sup> (Dr)

<sup>a</sup> Centre Hospitalier Alpes Léman, Contamine Sur Arve,  
fbertoin@ch-alpes-leman.fr

- **Introduction** : L'incidentalome surrénalien est un motif fréquent de consultation en endocrinologie. Le plus souvent unilatéral, les étiologies sont multiples, dominées par l'adénome corticosurrénalien non sécrétant. Nous rappelons en images le piège d'une lésion extra-surrénalienne : le diverticule gastrique qui doit être connu, outre des radiologues, par les endocrinologues.
- **Observation** : Madame D, 58 ans, diabétique de type 2 et hypertendue est adressée suite à la découverte sur un scanner abdominal injecté d'emblée (a), d'une masse dite « surrénalienne » gauche, solide, de 23 mm de grand axe. Le bilan hormonal à la recherche d'une hypersécrétion revient normal. Le contrôle scanographique, réalisé à 6 mois, (b) sans et avec injection iodée, décrit un nodule stable en taille, partiellement kystisé, laissant apparaître en son sein un atypique niveau hydro-aérique, remettant en doute sa nature surrénalienne. Un processus infectieux intra-surrénalien est par ailleurs écarté devant l'absence de fièvre ou de syndrome inflammatoire. Une origine digestive est évoquée. Le diagnostic est confirmé par la réalisation d'un transit oeso-gastro-duodénal (c) qui montre une volumineuse image d'addition à la face postérieure du fundus, de 23x14 mm, avec un collet de 3 mm, en faveur d'un diverticule gastrique. De nouvelles coupes scanographiques révéleront la surrénale gauche, d'aspect normal et mal identifiée auparavant (d)



- **Conclusion** : Les diverticules gastriques sont rares, le plus souvent congénitaux, sous-cardiaux et rétropéritonéaux, situés entre la rate, la surrénale gauche et le pilier gauche du diaphragme. La mise en évidence radiologique d'une communication avec l'estomac permet facilement de rectifier le diagnostic erroné d'incidentalome surrénalien.

L'auteur déclare ne pas avoir de conflit d'intérêts en lien avec cette présentation