

# Cancer de la thyroïde : les faux négatifs à l'extemporané : quelle attitude ?

N. Romdhane, I. Hariga, S. Nefzaoui, A. Smaili, W. Abid, O. Ben Gamra, C. Mbarek  
service ORL CHU Habib Thameur, Tunis, TUNISIE

## INTRODUCTION:

La pathologie thyroïdienne nodulaire pose le problème de sa nature histologique dont dépend la conduite thérapeutique. L'examen extemporané (EE), en donnant le diagnostic rapide de bénignité ou de malignité conditionne le geste opératoire immédiat.

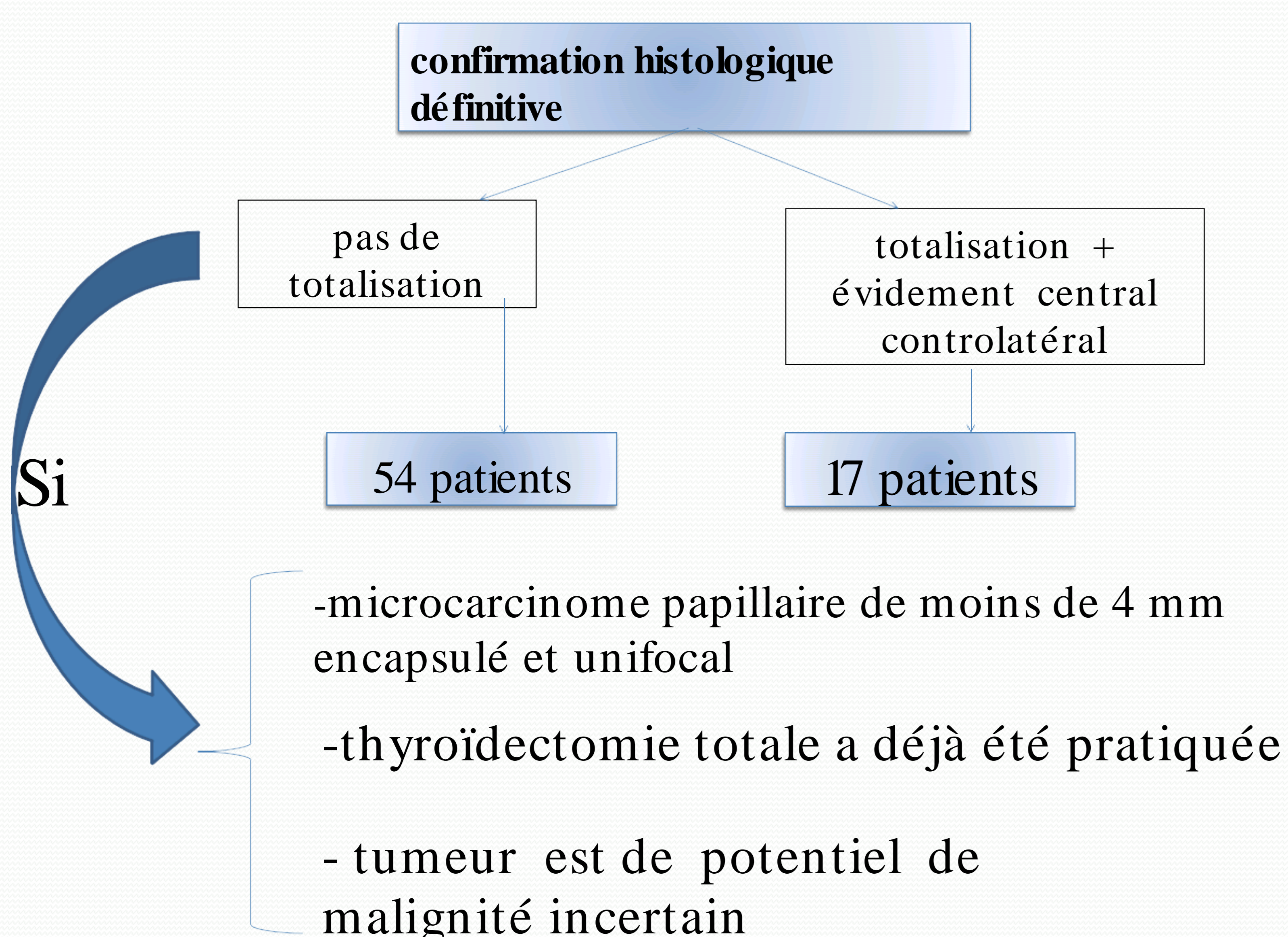
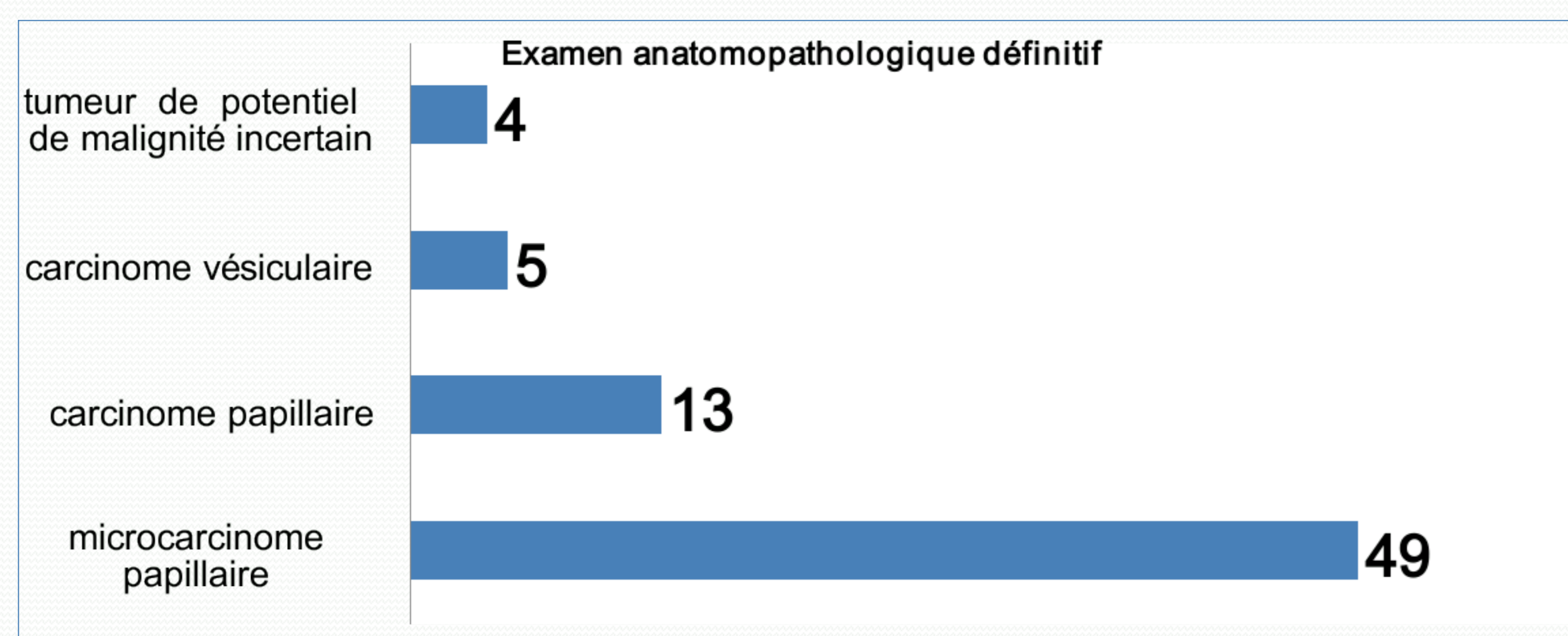
## MATÉRIEL ET MÉTHODES:

Etude rétrospective portant sur 71 patients opérés d'une pathologie thyroïdienne avec un examen extemporané répondant «bénin» ou «ARAP» et un examen anatomopathologique définitif confirmant la malignité, colligés sur une période de 14ans [2000-2013].

## RESULTATS:

- L'âge moyen: 45.2 ans
- prédominance féminine marquante (sex-ratio de 0.18)

Extemporané bénin	Extemporané ARAP
47 cas	24 cas



## DISCUSSION:

L'EE est un moyen qui assure un diagnostic rapide de bénignité ou de malignité ce qui empêche les gestes chirurgicaux abusifs et permet d'éviter les interventions chirurgicales en 2 temps.

Les difficultés de l'examen extemporané résident dans:

-Les nodules encapsulés de type vésiculaire bien différenciés représentent la majorité des cas difficiles. La malignité ne peut être reconnue que par la présence des signes d'invasion capsulaire ou d'embolos difficiles à détecter à l'EE car l'examen exhaustif de la capsule est en particulier impossible.

-Le carcinome papillaire encapsulé d'architecture vésiculaire: 2 critères principaux de malignité : invasion et modifications nucléaires difficiles à mettre en évidence en EE surtout dans sa forme non invasive.

-Les tumeurs à cellules oxyphiles de Hürthle présentent des critères de malignité qui sont les mêmes que ceux du carcinome vésiculaire avec invasion minime, imposant ainsi une réponse différée.

-L'architecture micro vésiculaire demeure la source principale d'erreur imposant selon le consensus actuel une réponse différée.

-La présence de nécrose et de calcifications constitue selon certains auteurs un problème non exceptionnel dans le diagnostic et doit différer le diagnostic.

Source de réponse ARAP et de faux négatifs à l'EE.

## Conclusion:

À l'EE a une parfaite spécificité qui permet de réaliser la majorité des gestes en 1 seul temps mais une sensibilité assez bonne, due essentiellement aux tumeurs d'architecture vésiculaire et aux aléas techniques.

À Une collaboration étroite entre le chirurgien, le pathologiste et le radiologue permettrait d'améliorer la fiabilité de l'EE réduisant le mieux possible les résultats discordants et différés.

-Le taux des faux négatifs : 46%.

-La sensibilité globale de l'examen extemporané : 64%.