

Le carcinome parathyroïdien : une énigme diagnostique

DE. BOUDIAF*^a (Dr), MA. BOUACHE^b (Dr), AS. KOURTICHE^c (Dr), W. OUAHIOUNE^d (Pr)

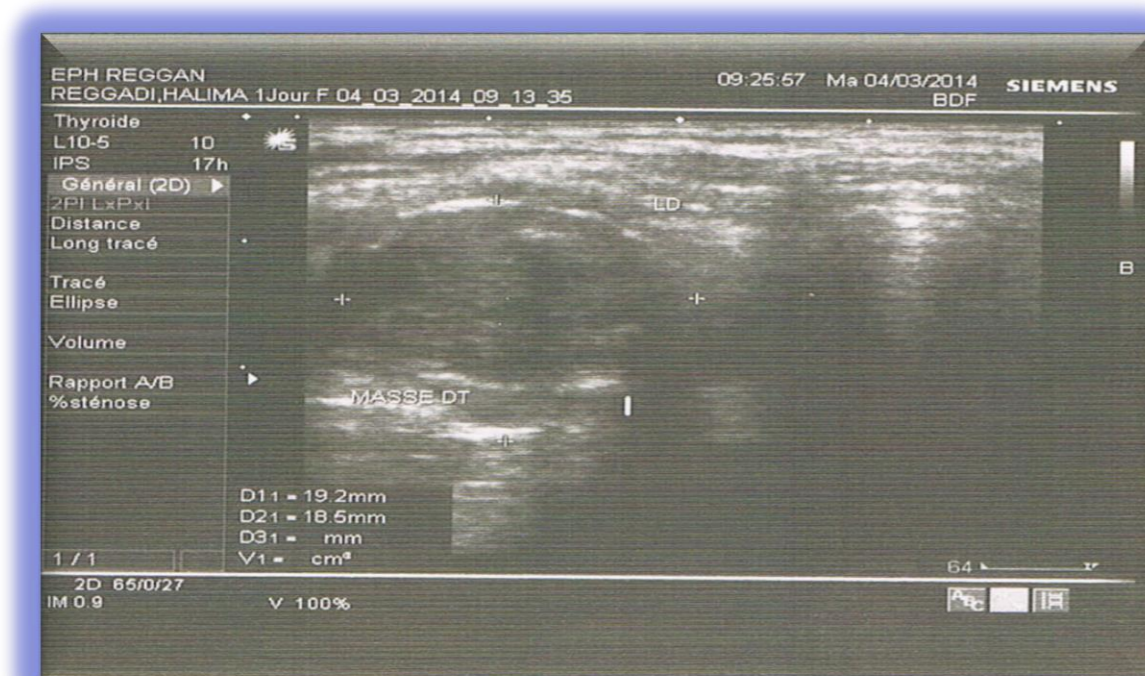
^a Unité d'Endocrinologie, HÔPITAL DE REGGANE, Reggane-ALGÉRIE ; ^b Unité d'ORL, Reggane,

^c Unité de Chirurgie générale, Reggane ; ^d Service d'Anatomie pathologique EHS DOUERA, Alger-Algérie

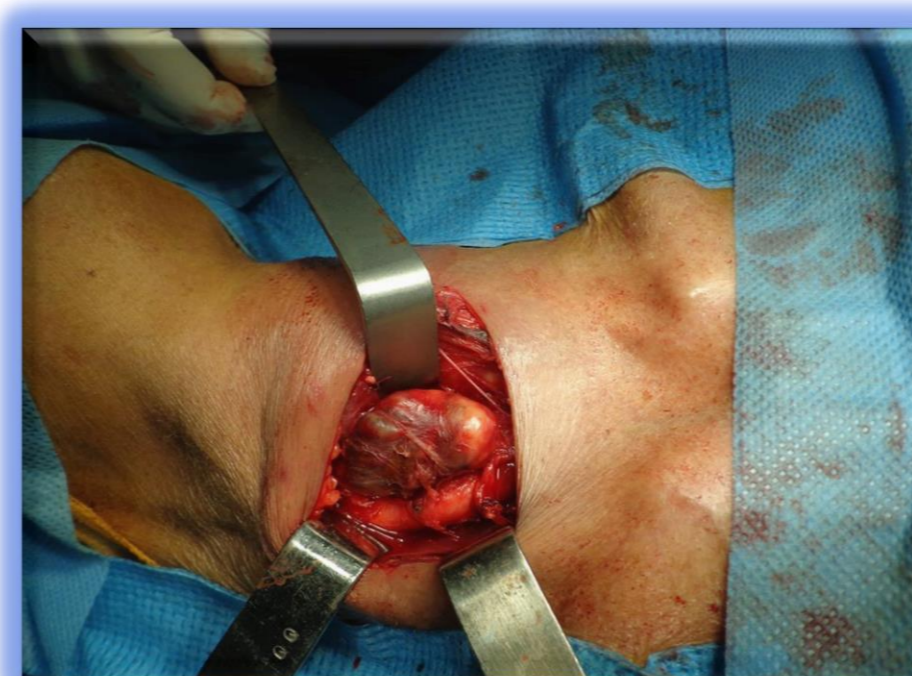* drdine@hotmail.fr

Introduction : Une tumeur maligne rarissime, le carcinome parathyroïdien représente moins de 0,005% de tous les cancers, il est également une néoplasie endocrine très rare affectant moins de 1% des patients souffrant d'une hyperparathyroïdie primaire (HPP). Sa présentation clinique apparemment bénigne est en partie responsable de la grande difficulté diagnostique, la suspicion avant la chirurgie est cruciale, puisque l'exérèse oncologique est le seul traitement potentiellement curatif.

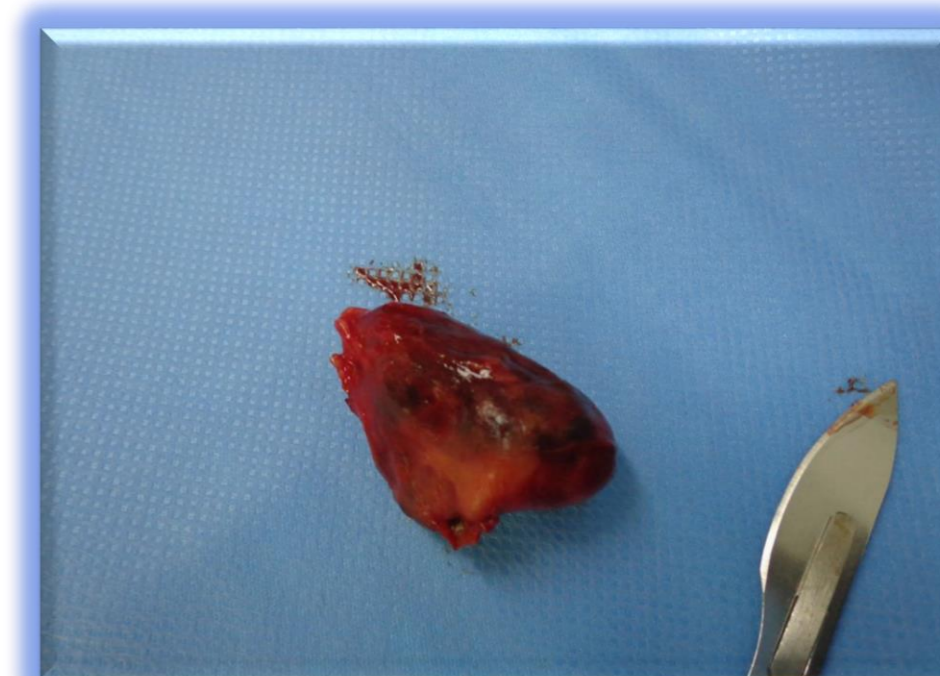
Observation : Agée de 65 ans, notre patiente est hospitalisée pour une hypercalcémie (177mg/l) symptomatique majeure avec altération de l'état général, la PTH était à 795,5 pg/ml, l'échographie cervicale montre une néoformation latérotrachéale droite mesurant 37x19x18mm, hétérogène par la présence de microcalcifications et de zones anéchogènes (nécrose), vascularisée en mode doppler bien limitée grossièrement ovalaire. La malignité était fortement évoquée en peropératoire ce qui a permis la réalisation d'un geste oncologique adéquat. L'anatomopathologiste a retenu le diagnostic de carcinome parathyroïdien largement invasif, affirmé par l'immunohistochimie.



Néoformation latérotrachéale droite hétérogène vascularisée en mode doppler



Exploration peropératoire : formation latérotrachéale dont la malignité est fortement évoquée



Discussion et conclusion : Dans cette observation, la sévérité de l'hypercalcémie, le taux très élevé de PTH ainsi que la présence d'une grosse masse cervicale évoquent la malignité. Ce cancer énigmatique pose une grande difficulté diagnostique et thérapeutique du fait de sa rareté, de l'absence d'un tableau clinique et paraclinique caractéristique qui mime celui de l'HPP bénigne. La difficulté d'affirmer la malignité sur des critères histopathologiques explique les variations d'incidence dans la littérature. Le seul traitement curatif de ce cancer est l'exérèse complète, le traitement médical n'ayant qu'un rôle de contrôle de l'hypercalcémie et ses conséquences.