

# Hypernatrémie neurogène dans le cadre d'une holoprosencéphalie a propos d'un cas

Dr N. Akrou , Dr M. Mezoued, Pr D. Meskine

Service d'endocrinologie EPH Bologhine / Laboratoire d'endocrinologie et métabolisme, Alger

**Introduction** : l'holoprosencéphalie est une malformation cérébrale due à un défaut de clivage médian du prosencéphale, Elle peut rarement se compliquer d'hypernatrémie neurogène en rapport avec l'atteinte hypothalamique associée.

**Observation** : une fille âgée de 9 ans suivie pour déficit somatotrope diagnostiqué à l'âge de 3 ans avec des anomalies de la ligne médiane: cliniquement incisive maxillaire médiane unique et hypotélorisme , et a l'IRM cérébrale une dysplasie septo-optique:

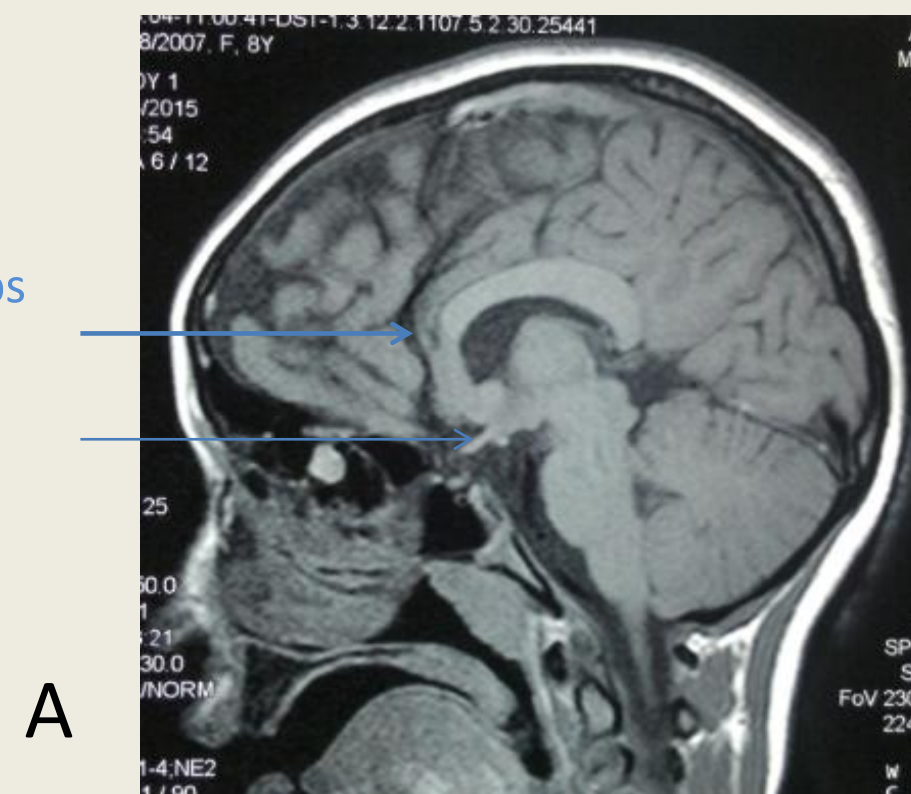
- hypoplasie du genou du corps calleux et du splénium
- absence du septum interventriculaire
- hypoplasie du chiasma optique
- post hypophyse ectopique

Au cours de son suivi une hypernatrémie persistante de l'ordre de 152-155 meq/l a été constatée, asymptomatique et en dehors de tout contexte de déshydratation. Un diabète insipide a été éliminé ainsi que toute étiologie d'hypernatrémie, le diagnostic d'hypernatrémie neurogène a été retenu et une bonne hydratation orale est recommandée avec surveillance.

l'évolution était bonne mais on a noté la survenue d'épisodes de déshydratation hypernatrémique déclenchés par une fièvre et/ou vomissements ayant nécessité une prise en charge hospitalière urgente.

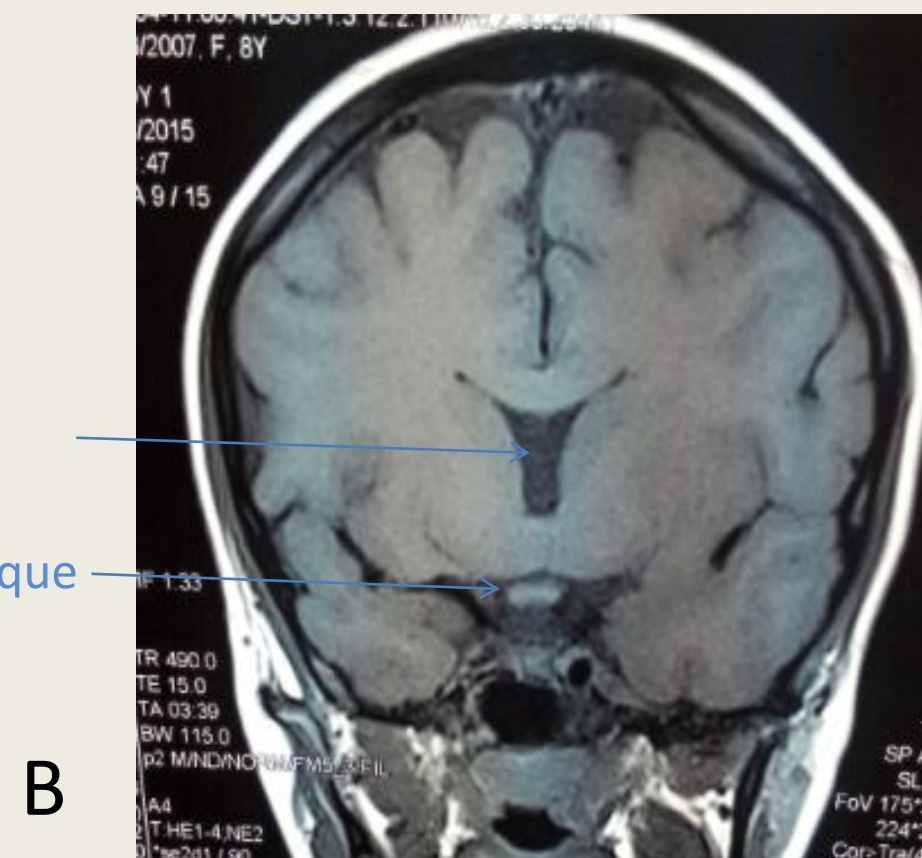
Hypoplasie du genou du corps calleux

Post hypophyse ectopique



absence du septum inter ventriculaire

Hypoplasie du chiasma optique



IRM cérébrale de la patiente; A coupe sagittale. B:coupe coronale

**Discussion**: L'hypernatrémie neurogène est une hypernatrémie chronique due à une adipsie ou hypodipsie par anomalie des osmorécepteurs hypothalamiques régulant la soif; souvent asymptomatique et découverte lors d'un bilan biologique mais une décompensation aiguë peut survenir lors d'une situation d'augmentation des pertes hydriques (fièvre, diarrhée ou vomissement )non compensées par les apports nécessaires.

Le traitement consiste en un contrôle quotidien des prises hydriques (bonne hydratation orale) avec surveillance.

## Bibliographie :

R. Reynaud a, J. Léger b, M. Polak c, M. Tauber d,V. Sulmont e, J.M. Limal f, G. Simonin. *Idiopathic hypothalamic syndrome Archives de pédiatrie* 12 (2005) 533–542

J.M. Cuisset I, J.C. Cuvellier I, L. \jialde I, I? Ryckewtiert , G. Soto-Ares 3, J.P. Nuyts ' Holoprosencephalie avec hypernatrémie neurogène Arch Pediatr 1999 ; 6 : 43-5